

ENARM 2018

DIRECCIÓN GENERAL DE CALIDAD Y EDUCACIÓN EN SALUD
COMISIÓN INTERINSTITUCIONAL PARA LA FORMACIÓN DE RECURSOS HUMANOS PARA LA SALUD
XLII EXAMEN NACIONAL PARA ASPIRANTES A RESIDENCIAS MÉDICAS 2018

CASO CLÍNICO

MUJER DE 19 AÑOS CON CEFALEA EN HEMICRÁNEO DERECHO, ES DE INICIO GRADUAL, SE ACOMPAÑA DE FOTOFOBIA, NÁUSEA SIN VÓMITO. DURA 48 HORAS.

PREGUNTA 251

DE LOS SIGUIENTES, EL TRATAMIENTO DE ELECCIÓN PARA EL EPISODIO AGUDO ES:

- A SUMATRIPTÁN
- B IBUPROFENO
- C KETOROLACO
- D DEXAMETASONA

ENARM 2018

DIRECCIÓN GENERAL DE CALIDAD Y EDUCACIÓN EN SALUD
COMISIÓN INTERINSTITUCIONAL PARA LA FORMACIÓN DE RECURSOS HUMANOS PARA LA SALUD
XLII EXAMEN NACIONAL PARA ASPIRANTES A RESIDENCIAS MÉDICAS 2018

CASO CLÍNICO

RECIÉN NACIDA EL DÍA DE ANTEAYER POR PARTO VAGINAL, EDAD GESTACIONAL DE 39 SEMANAS, EN LA COSTA CHICA DE GUERRERO. EMPEZÓ CON ICTERICIA ESCLERAL Y EN CARA, AHORA LA TIENE EN EXTREMIDADES PROXIMALES Y DISTALES. A LA EXPLORACIÓN TIENE HEPATOMEGALIA Y SE ENCUENTRA PÁLIDA. EN LOS ESTUDIOS DE LABORATORIO HAY HB DE 11.5 MG/DL, PRUEBA DE COOMBS (-), BILIRRUBINA INDIRECTA DE 10.6 MG/DL. UNO DE SUS HERMANOS PRESENTÓ UN CUADRO SIMILAR AL NACER.

PREGUNTA 252

¿CUÁL DE LOS SIGUIENTES ES EL DIAGNÓSTICO MÁS PROBABLE?

- A ERITROBLASTOSIS FETAL
- B ESFEROCITOSIS HEREDITARIA
- C LEUCEMIA NEONATAL
- D TALASEMIA

PREGUNTA 253:

EL TRATAMIENTO MÁS APROPIADO PARA ESTA PACIENTE ES:

- A VIGILANCIA SIN NECESIDAD DE FOTOTERAPIA
- B FOTOTERAPIA Y EXSANGUINOTRANSFUSIÓN
- C SÓLO FOTOTERAPIA INTENSIVA
- D FOTOTERAPIA Y TRANSFUSIÓN SANGUÍNEA

<<<<Anterior

Contestar y permanecer en la pregunta

Siguiente>>>>

ENARM 2018

DIRECCIÓN GENERAL DE CALIDAD Y EDUCACIÓN EN SALUD
COMISIÓN INTERINSTITUCIONAL PARA LA FORMACIÓN DE RECURSOS HUMANOS PARA LA SALUD
XLII EXAMEN NACIONAL PARA ASPIRANTES A RESIDENCIAS MÉDICAS 2018

CASO CLÍNICO

RECIÉN NACIDO A TÉRMINO, CON FRECUENCIA CARDIACA MENOR A 100. SE LE APLICÓ VENTILACIÓN A PRESIÓN POSITIVA, TRAS LO CUAL LA FC FUE DE 56 POR MINUTO.

PREGUNTA 254

¿CUÁL ES EL SIGUIENTE MEJOR PASO?

- A PRACTICAR INTUBACIÓN ENDOTRAQUEAL
- B MONITOREAR SATURACIÓN PREDUCTAL Y DECIDIR ACORDE A ELLA
- C ASEGURAR/CORREGIR MANIOBRAS DE VENTILACIÓN
- D INICIAR COMPRESIONES TORÁCICAS

ENARM 2018

DIRECCIÓN GENERAL DE CALIDAD Y EDUCACIÓN EN SALUD
COMISIÓN INTERINSTITUCIONAL PARA LA FORMACIÓN DE RECURSOS HUMANOS PARA LA SALUD
XLII EXAMEN NACIONAL PARA ASPIRANTES A RESIDENCIAS MÉDICAS 2018

CASO CLÍNICO

RECIÉN NACIDO DE UNA SEMANA DE NACIMIENTO, A TÉRMINO, REPORTADO COMO SANO. SU MADRE LO TRAE A CONSULTA PORQUE HA NOTADO MÚLTIPLES EQUIMOSIS SIN TRAUMATISMO DE POR MEDIO, SANGRADO GINGIVAL Y Y EPISTAXIS. EN EL ABORDAJE INICIAL LOS TIEMPOS DE COAGULACIÓN SON NORMALES, PERO TIENE 35 MIL PLAQUETAS.

PREGUNTA 255

¿CUÁL DE LAS SIGUIENTES ES LA CAUSA MÁS PROBABLE DE ESTOS DATOS?

- A MIELOPTISIS
- B INFECCIÓN
- C SECUESTRO
- D AUTOINMUNIDAD

ENARM 2018

DIRECCIÓN GENERAL DE CALIDAD Y EDUCACIÓN EN SALUD
COMISIÓN INTERINSTITUCIONAL PARA LA FORMACIÓN DE RECURSOS HUMANOS PARA LA SALUD
XLII EXAMEN NACIONAL PARA ASPIRANTES A RESIDENCIAS MÉDICAS 2018

CASO CLÍNICO

UN VARÓN RECIÉN NACIDO ES TRAÍDO A USTED EN LA UNIDAD DE CUIDADOS INTENSIVOS NEONATALES (UCIN). EN EL EXAMEN FÍSICO USTED NOTA QUE EL NIÑO TIENE LA MUSCULATURA ABDOMINAL ATRÓFICA Y LOS TESTÍCULOS NO ESTÁN PRESENTES EN LAS BOLSAS ESCROTALES.

PREGUNTA 256

SU SOSPECHA ES ALTA PARA UNA CIERTA CONDICIÓN, ¿CUÁL DE LAS SIGUIENTES?

- A SÍNDROME VÁTER
- B SÍNDROME DE PRUNE BELLY
- C TRIADA DE CUSHING
- D SÍNDROME DE POTTER

PREGUNTA 257:

EN SU ABORDAJE POSTERIOR, ¿CUÁL DE LAS SIGUIENTES ANOMALÍAS ES POSIBLE QUE ENCUENTRE?

- A FÍSTULA TRAQUEOESOFÁGICA
- B HIDROCEFALIA EN US DE CABEZA
- C CARDIOMEGALIA
- D VALVAS URETRALES POSTERIORES

<<<<Anterior

Contestar y permanecer en la pregunta

Siguiente>>>>

ENARM 2018

DIRECCIÓN GENERAL DE CALIDAD Y EDUCACIÓN EN SALUD
COMISIÓN INTERINSTITUCIONAL PARA LA FORMACIÓN DE RECURSOS HUMANOS PARA LA SALUD
XLII EXAMEN NACIONAL PARA ASPIRANTES A RESIDENCIAS MÉDICAS 2018

CASO CLÍNICO

RECIÉN NACIDA DE 40 SEMANAS DE GESTACIÓN, DE MADRE APARENTEMENTE SANA, DE 35 AÑOS. A LA EXPLORACIÓN PESA POR DEBAJO DE LA PERCENTILA 10 DEL PESO CORRESPONDIENTE A SU EDAD, SU PERÍMETRO CEFÁLICO ES NORMAL PERO LA TALLA TAMBIÉN ES BAJA.

PREGUNTA 258

¿CUÁL ES LA CAUSA MÁS PROBABLE DEL RETRASO EN EL CRECIMIENTO?

- A INFECCIÓN POR ALGÚN AGENTE DEL COMPLEJO TORCH
- B CROMOSOMOPATÍA
- C CONSUMO DE FÁRMACOS TERATÓGENOS
- D INSUFICIENCIA PLACENTARIA

ENARM 2018

DIRECCIÓN GENERAL DE CALIDAD Y EDUCACIÓN EN SALUD
COMISIÓN INTERINSTITUCIONAL PARA LA FORMACIÓN DE RECURSOS HUMANOS PARA LA SALUD
XLII EXAMEN NACIONAL PARA ASPIRANTES A RESIDENCIAS MÉDICAS 2018

CASO CLÍNICO

NIÑO DE 8 HORAS DE VIDA, PESO DE 3450 GR, A TÉRMINO. MADRE DIABÉTICA, QUE PADECIÓ POLIHIDRAMNIOS. EN SU SEGUNDA TOMA DE LECHE MATERNA EL PACIENTE PRESENTA CIANOSIS, TOS Y RECHAZO AL PECHO. A LA EXPLORACIÓN FÍSICA NO SE ENCUENTRAN ANOMALÍAS EVIDENTES.

PREGUNTA 259

¿CUÁL DE LAS SIGUIENTES MANIOBRAS LOGRARÍA EL DIAGNÓSTICO DE FORMA MÁS EXPEDITA?

- A SERIES ESOFAGO GASTRO DUODENAL
- B ENDOSCOPIA
- C TOMOGRAFÍA
- D INSERCIÓN DE SONDA NASOGÁSTRICA CON MATERIAL RADIOPACO Y RADIOGRAFÍA DE TORAX

ENARM 2018

DIRECCIÓN GENERAL DE CALIDAD Y EDUCACIÓN EN SALUD
COMISIÓN INTERINSTITUCIONAL PARA LA FORMACIÓN DE RECURSOS HUMANOS PARA LA SALUD
XIII EXAMEN NACIONAL PARA ASPIRANTES A RESIDENCIAS MÉDICAS 2018

CASO CLÍNICO

MASCULINO DE 36 SEMANAS DE GESTACIÓN, OBTENIDO POR CESÁREA. NACIÓ HACE 4 DÍAS Y DESDE ENTONCES HA TENIDO VÓMITO EN EPISODIOS CRECIENTES, HASTA LLEGAR A 20 EL DÍA DE AYER Y LA CANTIDAD DE ALIMENTO EXPULSADO TAMBIÉN ES CRECIENTE. A LA EXPLORACIÓN FÍSICA EL TÓRAX ES NORMAL. EN HIPOCONDRIO DERECHO SE PALPA UNA MASA PEQUEÑA.

PREGUNTA 260

¿CUÁL DE LOS SIGUIENTES ES EL DIAGNÓSTICO MÁS PROBABLE?

- A ATRESIA ESOFÁGICA
- B INADECUADA TÉCNICA DE ALIMENTACIÓN
- C ATONÍA GÁSTRICA
- D ESTENOSIS HIPERTRÓFICA CONGENITA DEL PILORO

PREGUNTA 261:

¿CUÁL DE LOS SIGUIENTES ESTUDIOS DE GABINETE ES EL MÁS APROPIADO PARA DIAGNOSTICAR LA ENFERMEDAD QUE SOSPECHA?

- A SERIES ESOFAGOGASTRODUODENAL
- B TC DE ABDOMEN
- C US ABDOMINAL
- D RX SIMPLE DE ABDOMEN

« « « « Anterior

Contestar y permanecer en la pregunta

Siguiente» » » »

ENARM 2018

CASO CLÍNICO

USTED VE A UN BEBÉ DE 2 MESES DE EDAD, EN EL SERVICIO DE URGENCIAS POR VÓMITO. LA MADRE DICE QUE EL NIÑO HA ESTADO ESCUPIENDO EN LOS ÚLTIMOS DÍAS Y SE HA VUELTO MÁS IRRITABLE. LA MADRE NIEGA FIEBRE, DIARREA, O CAMBIOS EN LA FÓRMULA. HAY UN HISTORIAL FAMILIAR DE "ARDOR DE ESTÓMAGO" Y QUE TODOS SUS OTROS HIJOS HAN ESCUPIDO. EL BEBÉ TIENE EMESIS EN EL SERVICIO DE URGENCIAS, QUE PARECE SER UNA MEZCLA DE FÓRMULA CON UN POCO DE BILIS, SE ENCUENTRA IRRITABLE Y SOMNOLIENTO

PREGUNTA 262

¿CUÁL DE LAS SIGUIENTES ENFERMEDADES ES MÁS PROBABLE?

- A MALROTACIÓN INTESTINAL
- B ESTENOSIS HIPERTRÓFICA CONGÉNITA DEL PÍLORO
- C ATRESIA BILIAR
- D VÓLVULUS

PREGUNTA 263:

¿CUÁL DE LAS SIGUIENTES ES LA PRUEBA INICIAL MÁS ADECUADA?

- A SERIE ESOFAGOGASTRODUODENAL CON TRÁNSITO INTESTINAL
- B TC ABDOMINAL CON CONTRASTE IV
- C RX SIMPLE DE ABDOMEN
- D US ABDOMINAL

« « « « Anterior

Contestar y permanecer en la pregunta

Siguiente» » » »

ENARM 2018

COMISION INTERINSTITUCIONAL PARA LA FORMACION DE RECURSOS HUMANOS PARA LA SALUD
XLI EXAMEN NACIONAL PARA ASPIRANTES A RESIDENCIAS MEDICAS 2018

CASO CLINICO

NIÑA DE 3 AÑOS DE EDAD, DESDE AYER TIENE DISMINUCIÓN DEL APETITO, DOLOR ABDOMINAL INESPECÍFICO Y FIEBRE DE 38.5 GRADOS, CON ESCALOFRÍO. A LA EXPLORACIÓN SÓLO DESTACA LEVE DOLOR LUMBAR Y SUPRAPÚBICO Y LOS SIGNOS DE IRRITACIÓN PERITONEAL SON AUSENTES.

PREGUNTA 264

¿CON CUÁL DE LOS SIGUIENTES DIAGNÓSTICOS ES COMPATIBLE EL CUADRO DE LA PACIENTE?

- A ENFERMEDAD DE KAWASAKI
- B PIELONEFRITIS
- C FARINGOAMIGDALITIS VIRAL
- D ENTERITIS INFECCIOSA

ENARM 2018

COMISIÓN INTERINSTITUCIONAL PARA LA FORMACIÓN DE RECURSOS HUMANOS PARA LA SALUD
XLII EXAMEN NACIONAL PARA ASPIRANTES A RESIDENCIAS MÉDICAS 2018

CASO CLÍNICO

NIÑO DE 8 AÑOS DE EDAD QUE ES TRAÍDO POR SU MADRE POR EXANTEMA MACULOPAPULAR EN MEJILLAS QUE SE HA EXTENDIDO A TRONCO Y PIERNAS, EN FORMA "DE ENCAJE"; ADEMÁS TIENE RINORREA HIALINA, FIEBRE, ATAQUE AL ESTADO GENERAL DE 5 DÍAS DE EVOLUCIÓN. LLAMA LA ATENCIÓN LA PRESENCIA DE ARTRITIS ASIMÉTRICA EN MUÑECAS.

PREGUNTA 266

¿CUÁL DE LOS SIGUIENTES ES EL DIAGNÓSTICO MÁS PROBABLE?

- A RUBEOLA
- B SARAMPIÓN
- C QUINTA ENFERMEDAD
- D ESCARLATINA

PREGUNTA 267

PACIENTE DE 45 AÑOS CON ENFERMEDAD DE PARKINSON DE UN AÑO DE EVOLUCIÓN, ES CANDIDATO A TRATAMIENTO QUIRÚRGICO. DE LAS SIGUIENTES OPCIONES, USTED RECOMENDARÍA:

- A ESTIMULACIÓN CEREBRAL PROFUNDA AL NÚCLEO CAUDADO
- B ESTIMULACIÓN CEREBRAL PROFUNDA AL GLOBO PÁLIDO O NÚCLEO SUBTALÁMICO
- C TAMALOTOMÍA
- D PALIDOTOMÍA BILATERAL

ENARM 2018

XLII EXAMEN NACIONAL PARA ASPIRANTES A RESIDENCIAS MEDICAS 2018

CASO CLINICO

HOMBRE DE 65 AÑOS QUE PADECE HIPERTENSIÓN ARTERIAL Y DIABETES TIPO 2. EN EL FONDO DE OJO, LAS ARTERIOLAS TIENEN ASPECTO DE HILOS DE COBRE.

PREGUNTA 268

¿A QUÉ ESTADIO DE LA CLASIFICACIÓN DE SCHEIE PERTENECE?

- A I
- B II
- C III
- D IV

ENARM 2018

XLII EXAMEN NACIONAL PARA ASPIRANTES A RESIDENCIAS MÉDICAS 2018

CASO CLÍNICO

NIÑA RECIÉN NACIDA POR PARTO, EUTÓCICO, 3650 GR AL NACER, APGAR DE 8/9. SU MADRE TENÍA RUPTURA DE MEMBRANAS AL MENOS 14 HRS ANTES DE LLEGAR AL HOSPITAL. DOS DÍAS DESPUÉS DEL NACIMIENTO INICIÓ CON TEMPERATURA DE 35.5 GRADOS CENTÍGRADOS, IRRITABILIDAD, TAQUIPNEA, RECHAZO AL ALIMENTO Y DISMINUCIÓN DEL TONO MUSCULAR. EN CITOLOGÍA HEMÁTICA SE ENCUENTRA LEUCOPENIA CON NEUTROFILIA.

PREGUNTA 269

¿CUÁL DE LAS SIGUIENTES CONDUCTAS ES LA MÁS APROPIADA?

- A INICIAR AMPICILINA Y GENTAMICINA EMPÍRICAMENTE; TOMAR HEMOCULTIVOS Y CULTIVO DE ORINA
- B INICIAR CEFOTAXIMA, GENTAMICINA; TOMAR CULTIVO DE LÍQUIDO CEFALORRAQUÍDEO
- C INICIAR GENTAMICINA, AMPICILINA; TOMAR HEMOCULTIVOS Y CULTIVO DE LÍQUIDO CEFALORRAQUÍDEO
- D INICIAR CEFOTAXIMA Y GENTAMICINA; TOMAR HEMOCULTIVOS Y CULTIVO DE LCR

CASO CLÍNICO

TRAEN UN BEBÉ DE 3 SEMANAS DE VIDA AL SERVICIO DE URGENCIAS. LA MADRE DICE QUE EL NIÑO SE SENTÍA CALIENTE AL PRINCIPIO DEL DÍA Y NO HA ESTADO COMIENDO MUY BIEN. EL BEBÉ TIENE UNA TEMPERATURA DE 38.5° C Y TIENE EL TONO LIGERAMENTE DISMINUIDO.

PREGUNTA 270:

¿CUÁL ES EL TRATAMIENTO INICIAL MÁS APROPIADO?

- A TOMA DE HEMOCULTIVOS, ACETAMINOFEN Y NUEVA CONSULTA EN 24 HRS
- B HOSPITALIZACIÓN Y ABORDAJE DE SEPSIS
- C INICIAR TMP-SX Y REALIZAR UROCULTIVO
- D PARACETAMOL Y REEVALUACIÓN

NIÑA DE 1 AÑO DE EDAD. ES TRAÍDA PARA COMPLETAR ESQUEMA DE VACUNACIÓN. ASUMIENDO QUE HA RECIBIDO TODAS LAS VACUNAS DEL ESQUEMA NACIONAL

PREGUNTA 271:

¿CONTRA QUÉ ENFERMEDADES HA RECIBIDO INMUNIZACIONES HASTA EL MOMENTO?

- A TUBERCULOSIS, HEPATITIS B, HAEMOPHILUS INFLUENZAE DEL GRUPO B, POLIOMIELITIS, ROTAVIRUS, NEUMOCOCO, TÉTANOS, TOSFERINA, DIFTERIA, INFLUENZA, SARAMPIÓN, RUBEOLA, PAROTIDITIS B
- B TUBERCULOSIS, HEPATITIS B, HAEMOPHILUS INFLUENZAE DEL GRUPO B, POLIOMIELITIS, ROTAVIRUS, NEUMOCOCO, TÉTANOS, TOSFERINA, DIFTERIA, INFLUENZA
- C TUBERCULOSIS, HEPATITIS B, HAEMOPHILUS INFLUENZAE DEL GRUPO B, POLIOMIELITIS, ROTAVIRUS, NEUMOCOCO, TÉTANOS, TOSFERINA, DIFTERIA, INFLUENZA, VPH
- D HEPATITIS B, HAEMOPHILUS INFLUENZAE DEL GRUPO B, POLIOMIELITIS, ROTAVIRUS, NEUMOCOCO, TÉTANOS, TOSFERINA, DIFTERIA

« « « Anterior

Contestar y permanecer en la pregunta

Siguiente» » »

ENARM 2018

RECIBIEN NACIDA FEMENINA OBTENIDA POR UN PARTO EUTÓCICO SIN COMPLICACIONES, PRESENTA LLANTO INMEDIATO AL NACER E HIPOTONÍA MARCADA. SIGNOS VITALES: FC: 140 X MIN; FR: 58 X MIN PESO: 3,600 G; TALLA: 50 CM; P.C: 31 CM LA EXPLORACION FISICA CABEZA Y CUELLO CON IMPLANTACIÓN BAJA DE CABELLO Y OREJAS, MICROGNATIA, PLIEGUE CUTÁNEO QUE VA DEL HOMBRO A LA REGIÓN MASTOIDEA Y SURCOS VERTICALES , SIN EVIDENCIA DE OTRAS ANOMALIAS POR EL CONJUNTO DE CARACTERÍSTICAS SE DETERMINA EL DIAGNÓSTICO DE SÍNDROME DE TURNER.

pregunta 177

¿CUAL DE LAS SIGUIENTES ES UNA INDICACION DE CIRUGIA EN ESTE PACIENTE?

- A DUCTUS ARTERIAL PERSISTENTE
- B RASGOS DISMÓRFICOS MARCADOS
- C COARTACION DE LA AORTA
- D AGENESIA GONADAL

ENARM 2018

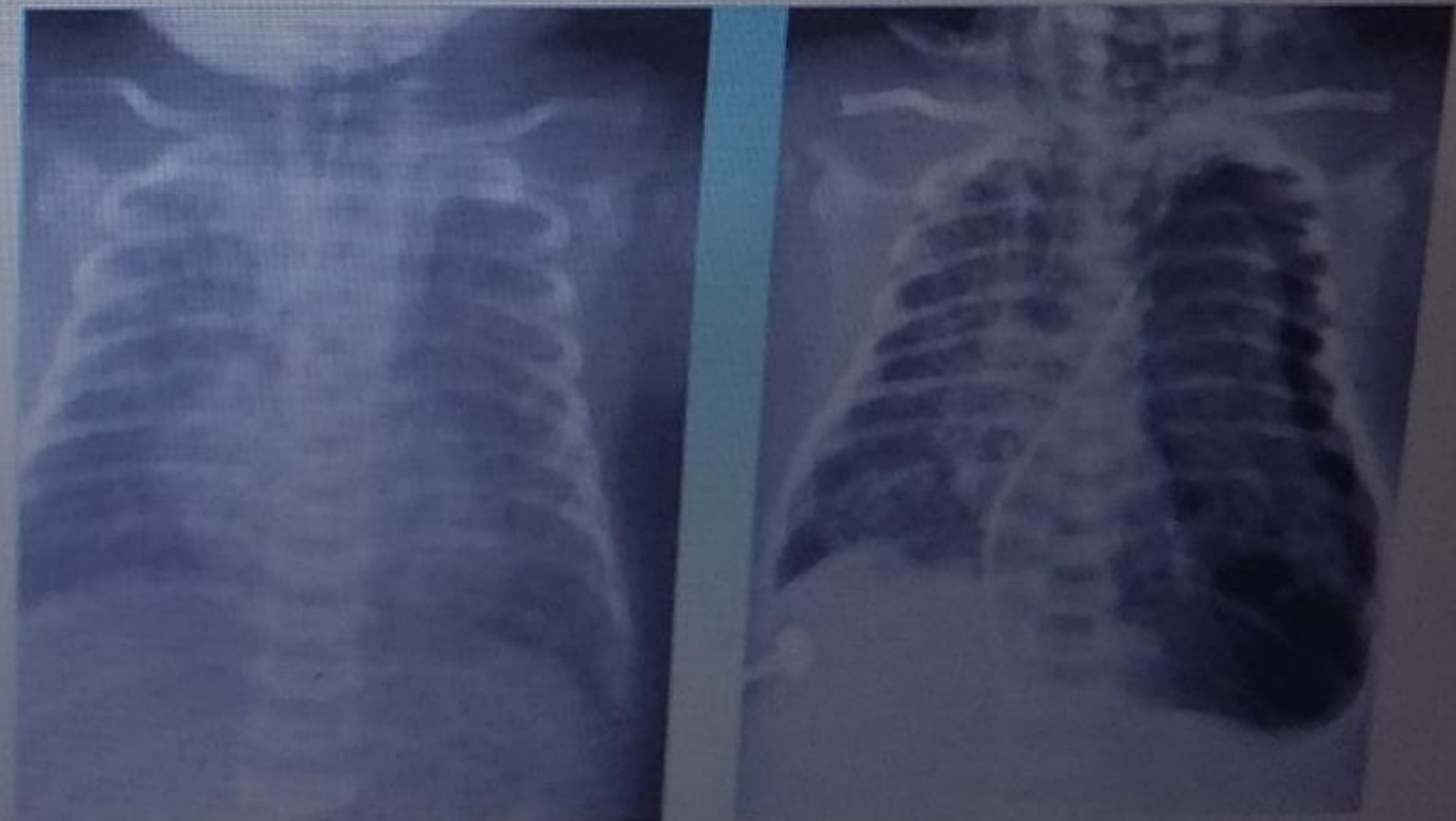
CASO CLÍNICO

PRODUCTO CON ANTECEDENTE DE UN PARTO A LAS 41 SDG, CON EXPULSIVO PROLONGADO, MACROSÓMICO, CON TAQUIPNEA 80 X MINUTO, FC: 138, CON LA SIGUIENTE IMAGEN RADIOGRÁFICA.

PREGUNTA 273

¿CUÁL ES EL DIAGNÓSTICO MÁS PROBABLE?

- A SÍNDROME DE ATRAPAMIENTO AÉREO
- B SÍNDROME POR ASPIRACIÓN DE MECONIO
- C ENFERMEDAD POR MEMBRANA HIALINA
- D DISTRÉS RESPIRATORIO SEVERO



CASO CLÍNICO

UN RECIÉN NACIDO TIENE EPISODIOS DE CIANOSIS Y APNEA PARTICULARMENTE DURANTE LA ALIMENTACIÓN. MEJORA CUANDO LLORA. NO TOSE, REGURGITA NI VOMITA.

PREGUNTA 274:

¿CUÁL DE LOS SIGUIENTES PROCEDIMIENTOS LE REALIZARÍA PARA ESTABLECER RÁPIDAMENTE EL DIAGNÓSTICO?

- A BRONCOSCOPIA
- B INTRODUCIR SONDA POR LA NARIZ
- C SERIE ESÓFAGO-GASTRO-DUODENAL
- D ECOCARDIOGRAMA

[« « « Anterior](#)

[Contestar y permanecer en la pregunta](#)

[Siguiente» » »](#)

CASO CLÍNICO

NACE UN BEBÉ DESPUÉS DE 43 SEMANAS DE GESTACIÓN, LUCE LARGO (52 CM) Y DELGADO (2500G). EL BEBÉ ESTÁ APNEICO, FLÁCIDO, PÁLIDO Y CUBIERTO CON LÍQUIDO AMNIÓTICO DE COLOR VERDOSO.

PREGUNTA 275:

¿CUÁL ES EL SIGUIENTE PASO EN LA REANIMACIÓN?

- A ASPIRACIÓN DE LA TRÁQUEA BAJO VISIÓN DIRECTA
- B ADMINISTRACIÓN DE OXÍGENO AL 100% CON MASCARILLA
- C VENTILACIÓN CON TUBO ENDOTRAQUEAL
- D VENTILACIÓN CON BOLSA-VÁLVULA-MASCARILLA

ENARM 2018

XLII EXAMEN NACIONAL PARA ASPIRANTES A RESIDENCIAS MÉDICAS 2018

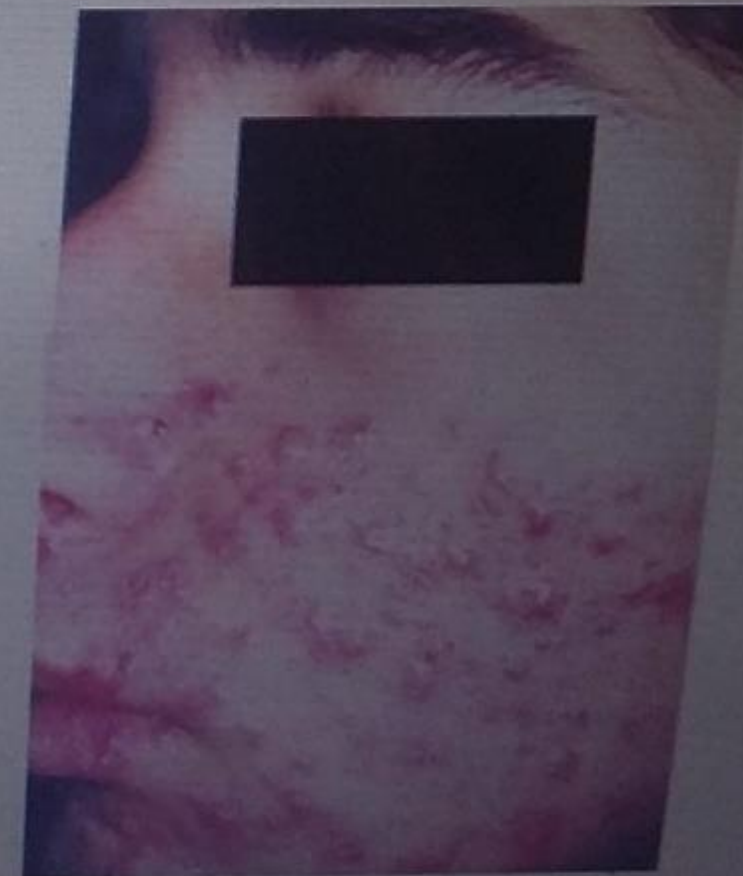CASO CLÍNICO

HOMBRE DE 17 AÑOS, CON LA SIGUIENTE ENFERMEDAD DE LA PIEL. YA HA RECIBIDO MANEJO CON CLINDAMICINA Y PERÓXIDO DE BENZOILO TÓPICOS CON LOS CUALES NO HA TENIDO BUENA RESPUESTA.

PREGUNTA 276

¿CUÁL DE LAS SIGUIENTES OPCIONES ES LA MÁS APROPIADA?

- A ÁCIDO TODO TRANSRETINOICO
- B ISOTRETINOÍNA ORAL
- C ANTIANDRÓGENOS
- D ESTEROIDE A DOSIS ALTA



CASO CLÍNICO

HOMBRE DE 62 AÑOS. AL PUNCIÓNAR UN DERRAME PLEURAL, OBTIENE UNA RELACIÓN DE PROTEÍNAS LÍQUIDO/SUERO DE 0.7, RELACIÓN DHL DE 0.9 Y COLESTEROL MAYOR A 45 MG/DL.

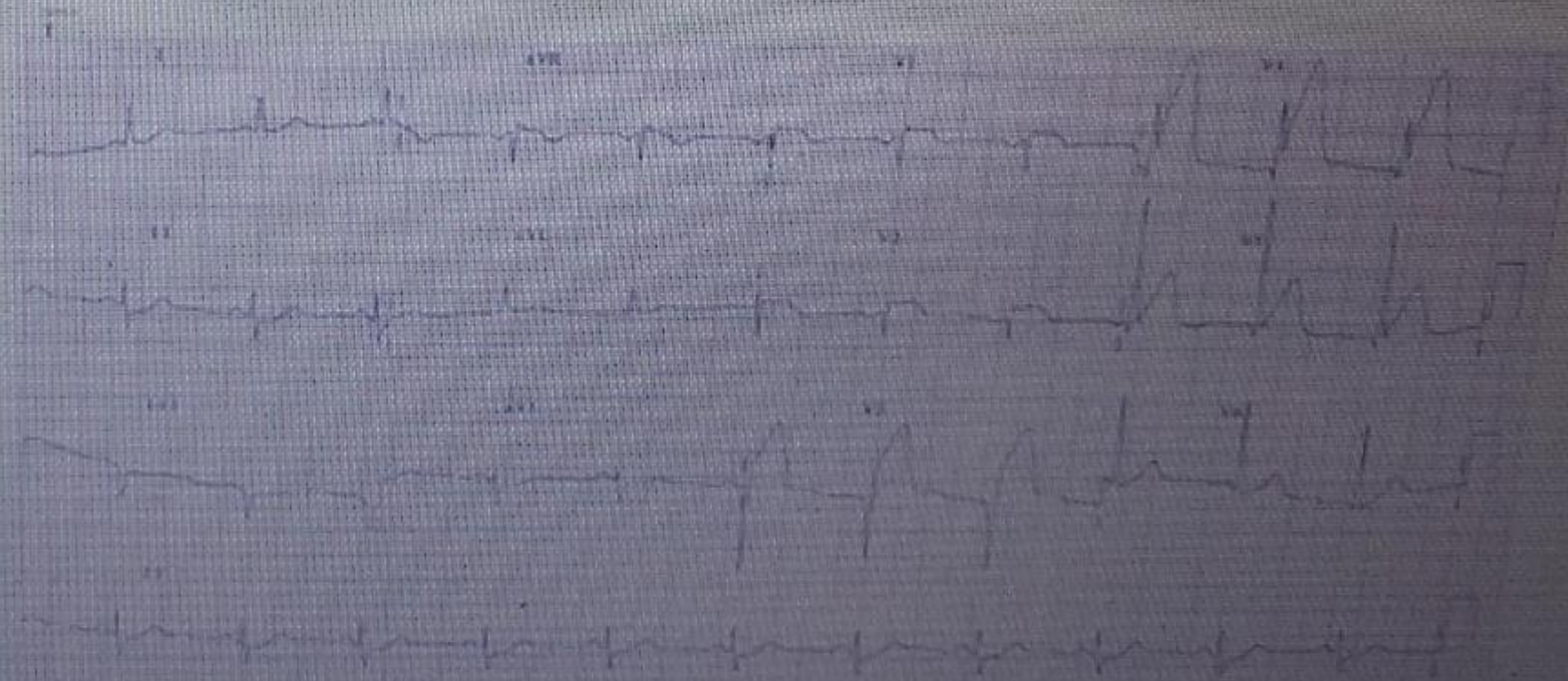
PREGUNTA 277:

¿CUÁL DE LAS SIGUIENTES ETIOLOGÍAS ES LA MÁS PROBABLE?

- A NEFROPATÍA MEMBRANOSA
- B CIRROSIS HEPÁTICA
- C PERICARDITIS CONSTRICTIVA
- D MESOTELIOMA

CASO CLÍNICO

HOMBRE DE 65 AÑOS DE EDAD QUE ACUDE A URGENCIAS POR DOLOR PRECORDIAL. TIENE ANTECEDENTES DE TABAQUISMO E HIPERTENSIÓN ARTERIAL. REFIERE ANGINA DE MODERADOS ESFUERZOS DESDE HACE 6 MESES. A SU INGRESO REFIERE DOLOR PRECORDIAL OPRESIVO DESDE HACE 1 HORA, INTENSO, IRRADIADO A CUELLO Y ACOMPAÑADO DE DISNEA LEVE Y NAUSEA. A LA EXPLORACIÓN TIENE FRECUENCIA CARDIACA DE 90 LPM, PRESIÓN ARTERIAL DE 145/90, DIAFORESIS Y PALIDEZ GENERALIZADA, RUIDOS CARDIACOS CON CUARTO RUIDO CARDIACO CONTANTE Y ESTERTORES SUBCREPITANTES DISCRETOS EN AMBAS BASES PULMONARES. ESTE ES SU EKG



PREGUNTA 278

¿CUÁL ES EL DIAGNÓSTICO DE ESTE PACIENTE?

- A DISECCIÓN AÓRTICA
- B TROMBOEMBOLIA PULMONAR
- C PERICARDITIS AGUDA
- D INFARTO AGUDO DE MIOCARDIO

UN BEBÉ QUE NACIÓ A LAS 30 SEMANAS DE GESTACIÓN POR PARTO PREMATURO DESARROLLA TAQUIPNEA, QUEJIDO ESPIRATORIO, ALETEO NASAL Y TIROS INTERCOSTALES A LAS DOS HORAS DEL NACIMIENTO. NO HAY ANTECEDENTES DE ENFERMEDAD EN LA MADRE, FIEBRE DURANTE EL PARTO O DOLOR UTERINO. SE ADMINISTRÓ AMPICILINA DURANTE EL PARTO. AL SER REANIMADO, EL BEBÉ REQUIRIÓ SOLAMENTE OXÍGENO A LIBRE FLUJO. SI SE TOMA UNA RADIOGRAFÍA DE TÓRAX

PREGUNTA 279:

¿CUÁL DE LAS SIGUIENTES IMÁGENES VEREMOS CON MAYOR PROBABILIDAD?

- A HIPERAEREACIÓN CON LÍQUIDO EN LAS CISURAS
- B CARDIOMEGALIA E HIPERFLUJO PULMONAR
- C PATRÓN RETÍCULOGANULAR DIFUSO EN LOS CAMPOS PULMONARES
- D CAMPOS PULMONARES CON RADIOPACIDADES ALGODONOSAS

PREGUNTA 280:

¿QUÉ MEDIDA PROFILÁCTICA PODRÍA HABER PREVENIDO LA CONDICIÓN DE ESTE RECIÉN NACIDO?

- A ADMINISTRACIÓN DE ANTIBIÓTICOS DE AMPLIO ESPECTRO DURANTE EL PARTO
- B ADMINISTRACIÓN DE SURFACTANTE PULMONAR
- C VENTILACIÓN MECÁNICA TEMPRANA
- D DEXAMETASONA INTRAMUSCULAR AL RECIÉN NACIDO

<<<< Anterior

Contestar y permanecer en la pregunta

Siguiente >>>>

ENARM 2018

CASO CLÍNICO

NIÑO DE 2 AÑOS DE EDAD QUE ES TRAÍDO POR SU MADRE AL SERVICIO DE URGENCIAS. LA MADRE NOTÓ QUE EL NIÑO LLORABA DE FORMA INCONSOLABLE, TENÍA TOS Y SALIVACIÓN EXCESIVA. HA VOMITADO EN DOS OCASIONES DESDE SU TRASLADO. A LA EXPLORACIÓN TIENE MIOSIS Y SIBILANCIAS DISEMINADAS. NO HAY MEDICAMENTOS EN CASA, PERO LA MADRE TRAE TODOS LOS PRODUCTOS DE CUIDADO DE JARDÍN COMO SOSPECHOSOS.

PREGUNTA 281

¿CUÁLES LA CAUSA MÁS PROBABLE DE SU CUADRO?

- A INTOXICACIÓN POR OPIOIDES B
- B INTOXICACIÓN POR SIMPÁTICOMIMÉTICOS C
- C INTOXICACIÓN POR ORGANOSFOSFORADOS D
- D INGESTA DE CÁUSTICOS

PREGUNTA 282

UNA MADRE ACUDE A CONSULTA PORQUE SU BEBÉ TIENE 8 MESES DE EDAD Y QUIERE SABER CÓMO PREVENIR EL SÍNDROME DE MUERTE SÚBITA. ¿CUÁL DE LAS SIGUIENTES OPCIONES ACUMULA LA MAYOR EVIDENCIA?

- A ACOSTAR AL LACTANTE EN DECÚBITO VENTRAL, EN COLCHÓN FIRME Y CON SÁBANA AJUSTADA AL COLCHÓN
- B ACOSTAR AL LACTANTE EN DECÚBITO DORSAL, DAR LACTANCIA MATERNA Y PONERLE CHUPÓN
- C ACOSTAR AL LACTANTE EN DECÚBITO DORSAL, NO FUMAR, DORMIR EN CAMA CON LOS PADRES
- D ACOSTAR AL LACTANTE EN DECÚBITO SUPINO, DORMIR EN COLCHÓN FIRME Y CON SÁBANA AJUSTADA AL COLCHÓN

ENARM 2018

CASO CLÍNICO

NIÑO DE 12 AÑOS QUE CAYÓ DESDE UNA ALTURA APROXIMADA DE 1.5 M, CON GOLPE CONTUSO DIRECTO EN ZONA PARIETAL DERECHA HACE TRES DÍAS, SIN PÉRDIDA DEL ESTADO DE CONSCIENCIA Y CON ESCALA DE COMA DE GLASGOW NORMAL. ESTUVO EN OBSERVACIÓN 8 HRS Y FUE DADO DE ALTA PORQUE NO TENÍA NINGÚN DATO DE ALARMA. ES TRAÍDO UNA VEZ MÁS AL SERVICIO DE URGENCIAS PORQUE LA CEFALEA PERSISTE. LA EXPLORACIÓN NEUROLÓGICA ES NORMAL Y LA ESCALA DE COMA DE GLASGOW ES DE 15 PUNTOS.

PREGUNTA 283

¿CUÁL DE LAS SIGUIENTES CONDUCTAS ES LA MÁS APROPIADA?

- A OBTENCIÓN DE LÍQUIDO CEFALORRAQUÍDEO
- B VIGILANCIA 8 HRS MÁS
- C REALIZACIÓN DE TC DE CRÁNEO
- D ALTA

ENARM 2018

CASO CLÍNICO

VARÓN DE 6 AÑOS CON HISTORIA DE TRES SEMANAS DE CLAUDICACIÓN PROGRESIVA. SIN HISTORIA DE FIEBRE, TRAUMA O INFECCIÓN DE OTRO SITIO. LIMITACIÓN AL MOVIMIENTO DE CADERA DERECHA A LA ABDUCCIÓN, FLEXIÓN Y ROTACIÓN INTERNA. LEUCOCITOS, VSG Y PCR NORMALES.

PREGUNTA 284

¿CUÁLES EL DIAGNÓSTICO MÁS PROBABLE?

- A ARTRITIS SÉPTICA
- B ENF DE OSGOOD -SCHLATTER
- C EPIFIOLISTESIS DE CABEZA FEMORAL
- D ENF DE LEGG-CALVE-PERTHES

NIÑO DE 3 AÑOS QUE INICIÓ CON LLANTO Y RECHAZO A MOVILIZAR EL BRAZO DERECHO DESPUÉS DE QUE SE ECHÓ A CORRER EN LA CALLE Y SU MADRE LO JALÓ DE LA MANO BRUSCAMENTE HACIA LA BANQUETA PARA IMPEDIR QUE LO ATROPELLARAN. EL NIÑO SOSTIENE SU BRAZO FLEXIONADO Y PRONADO. NO HAY EDEMA NI ERITEMA NI DOLOR A LA PALPACIÓN, PULSOS NORMALES. ¿CUÁL ES LA CONDUCTA INICIAL MÁS APROPIADA?

PREGUNTA 285

¿CUÁL ES EL DIAGNÓSTICO MÁS PROBABLE?

- A FLEXIÓN DEL CODO CON PRESIÓN LATERAL EN LA CABEZA HUMERAL
- B RADIOGRAFÍA DE CODO
- C REFERENCIA AL ORTOPEDISTA PARA INMOVILIZACIÓN
- D SUPINACIÓN DEL ANTEBRAZO Y FLEXIÓN DEL CODO

ENARM 2018

XLII EXAMEN NACIONAL PARA ASPIRANTES A RESIDENCIAS MÉDICAS 2018

CASO CLÍNICO

NIÑO DE 6 AÑOS, QUE SUFRE ACCIDENTE AUTOMOVILÍSTICO CON SU PADRE, MIENTRAS IBA DE COPILOTO. TIENE FRACTURA CERRADA EN EPÍFISIS DISTAL DE FÉMUR.

PREGUNTA 286

¿CUÁL DE LAS SIGUIENTES TIENE MAYOR RIESGO CON ESTA LESIÓN?

- A ALTO RIESGO DE MORIR EN EL ACTO QUIRÚRGICO
- B OSTEOMIELITIS SECUNDARIA
- C LESIÓN DE LA PLACA DE CRECIMIENTO Y ACORTAMIENTO DE MIEMBRO
- D OSTEOPOROSIS POR INMOVILIDAD

ENARM 2018

XLII EXAMEN NACIONAL PARA ASPIRANTES A RESIDENCIAS MÉDICAS 2018

CASO CLÍNICO

RECIÉN NACIDO DE 32 SEMANAS DE GESTACIÓN, 1 SEMANA DE VIDA EXTRAUTERINA CON DIFICULTAD RESPIRATORIA, HIPOXEMIA QUE MEJORA CON OXÍGENO, HEPATOMEGALIA, SOPLO EN SEGUNDO ESPACIO INTERCOSTAL IZQUIERDO.

PREGUNTA 287

USTED SOSPECHA COMO PRIMERA POSIBILIDAD:

- A COMUNICACIÓN INTERVENTRICULAR
- B PERSISTENCIA DEL CONDUCTO ARTERIOSO
- C TRANSPOSICIÓN DE GRANDES VASOS
- D TETRALOGÍA DE FALLOT

PREGUNTA 288

EN EL CASO ANTERIOR ¿CUÁL DE LOS SIGUIENTES HALLAZGOS ES MÁS PROBABLE QUE ENCUENTRE EN EXPLORACIÓN?

- A PULSOS EN EXTREMIDADES SUPERIORES DE MAYOR INTENSIDAD QUE EN LAS INFERIORES
- B PULSOS DÉBILES Y SOPLO DIASTÓLICO
- C SOPLO CONTINUO EN MÁQUINA DE VAPOR Y PULSOS SALTONES
- D SOPLO DIASTÓLICO Y PULSOS NORMALES

« « « Anterior

Contestar y permanecer en la pregunta

Siguiente» » »

ENARM 2018

XLII EXAMEN NACIONAL PARA ASPIRANTES A RESIDENCIAS MÉDICAS 2018

CASO CLÍNICO

LACTANTE DE 5 MESES CON TETRALOGÍA DE FALLOT QUE LLEGA A URGENCIAS IRRITABLE, CON FRECUENCIA RESPIRATORIA DE 90 RPM, FRECUENCIA CARDIACA DE 180 LPM, CIANOSIS GENERALIZADA, SEGUNDO RUIDO ÚNICO Y FUERTE, SOPLO MESOCÁRDICO.

PREGUNTA 289

¿CÓMO ESPERA ENCONTRAR LA RADIOGRAFÍA DE TÓRAX?

- A CRECIMIENTO DE CAVIDADES IZQUIERDAS CON HIPERFLUJO PULMONAR
- B CON EDEMA PULMONAR
- C CON IMAGEN DE "MUÑECO DE NIEVE" U "OCHO"
- D IMAGEN DE "ZUECO"

PREGUNTA 290

EN EL CASO ANTERIOR, ¿QUÉ TRATAMIENTO ES EL INDICADO?

- A ANGIOPLASTIA CON BALÓN, URGENTE
- B DIGOXINA Y DOPAMINA
- C OXÍGENO Y POSICIÓN GENUPECTORAL
- D OXÍGENO E INFUSIÓN DE PROSTAGLANDINA

«««« Anterior

Contestar y permanecer en la pregunta

Siguiente»»»»

ENARM 2018

EXAMEN NACIONAL PARA ASPIRANTES A RESIDENCIAS MEDICAS 2018

CASO CLÍNICO

NIÑA DE 6 AÑOS ASINTOMÁTICA EN CONTROL DEL NIÑO SANO. A LA AUSCULTACIÓN ENCUENTRA UNA VARIABILIDAD DEL RITMO CARDIACO QUE LE LLAMA LA ATENCIÓN. NO ESCUCHA SOPLOS, LOS PULSOS Y LA TA SON NORMALES. RESTO DE LA EXPLORACIÓN NORMAL.

PREGUNTA 291

PARA CONSIDERARLO COMO UN HALLAZGO NORMAL, ¿QUÉ DATO ESPERA ENCONTRAR?:

- A LA FRECUENCIA CARDIACA AUMENTA EN INSPIRACIÓN Y SE ENLENTECE CON MANIOBRA DE VALSALVA
- B LA FRECUENCIA CARDIACA DISMINUYE EN LA INSPIRACIÓN Y SE ACELERA EN LA ESPIRACIÓN
- C LA FRECUENCIA CARDIACA NO DEBE VARIAR CON EL CICLO RESPIRATORIO
- D ES SUFICIENTE SI NO SE ACOMPAÑA DE SOPLOS

PREGUNTA 292

EL TRATAMIENTO MÁS APROPIADO PARA EL PACIENTE ANTERIOR ES:

- A GLUCOCORTICOIDES
- B** ÁCIDO ACETILSALICÍLICO E INMUNOGLOBULINA INTRAVENOSA
- C METOTREXATE
- D ANTIPALÚDICOS

[« « « Anterior](#)

[Contestar y permanecer en la pregunta](#)

[Siguiente» » » »](#)

PREGUNTA 293

LA COMPLICACIÓN MÁS PROBABLE DE ESTA ENFERMEDAD ES:

- A INSUFICIENCIA MITRAL
- B FALLA RENAL
- C DEFORMACIÓN INCAPACITANTE DE ARTICULACIONES
- D ANEURISMAS CORONARIOS

<<< Anterior

Contestar y permanecer en la pregunta

Siguiente >>>

ENARM 2018

XLII EXAMEN NACIONAL PARA ASPIRANTES A RESIDENCIAS MÉDICAS 2018

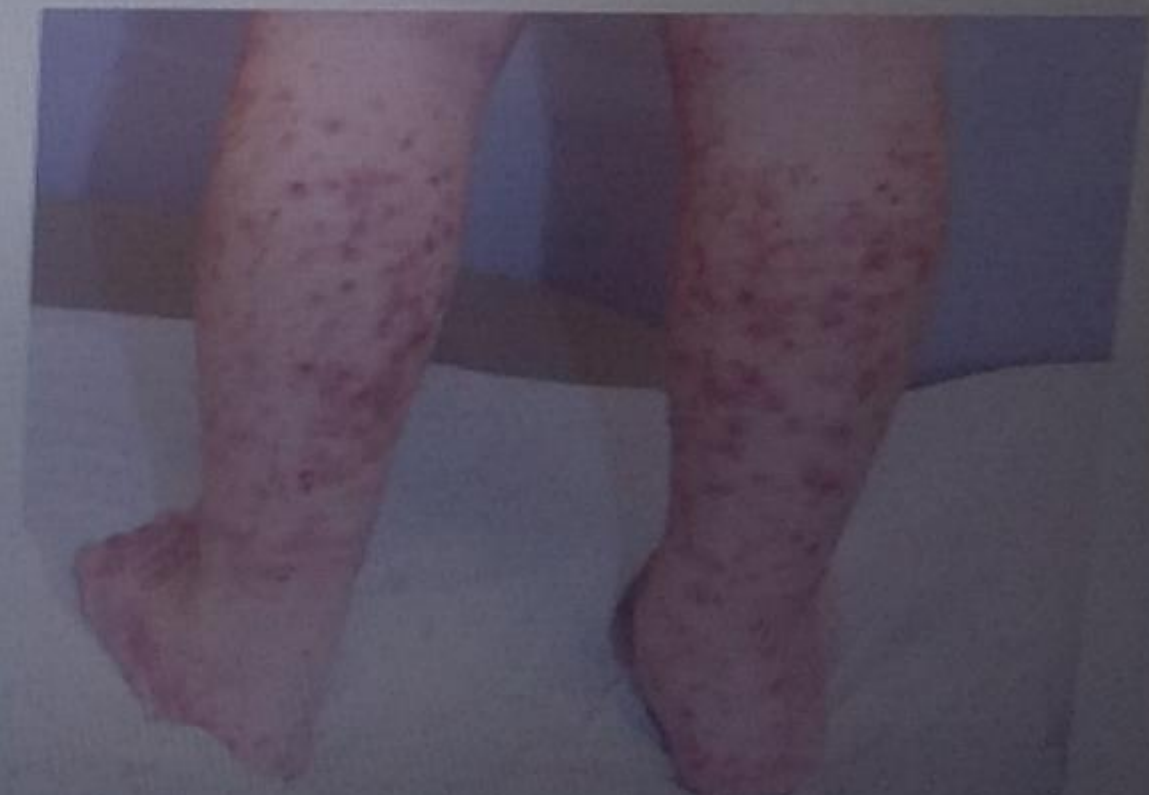CASO CLÍNICO

NIÑO DE 4 AÑOS, PREVIAMENTE SANO. ES TRAÍDO PORQUE ES LA SEGUNDA OCASIÓN QUE PRESENTA LESIONES EN PIEL DE PIERNAS (VER IMAGEN), PERO LA PRIMERA OCASIÓN SE AUTOLIMITARON A LO LARGO DE 4 SEMANAS. ADEMÁS TIENE ASTENIA Y NO QUIERE JUGAR DESDE HACE UNA SEMANA. A LA EXPLORACIÓN SE MUESTRAN LAS LESIONES DE LA FOTOGRAFÍA. SE ENCUENTRA ADEMÁS FLOGOSIS Y ERITEMA EN RODILLAS. SE SOLICITÓ EXAMEN GENERAL DE ORINA QUE MOSTRÓ 232 ERITROCITOS POR CAMPO, 21 LEUCOCITOS POR CAMPO, EL RESTO NORMAL.

PREGUNTA 294

¿CUÁL DE LOS SIGUIENTES DIAGNÓSTICOS ES EL MÁS PROBABLE?

- A PÚRPURA DE HENOCH SCHÖNLEIN
- B CRIOGLOBULINEMIA
- C GLOMERULONEFRITIS POSTESTREPTOCÓCICA
- D GRANULOMATOSIS CON POLIANGEÍTIS



PREGUNTA 295

¿CUÁL DE LAS SIGUIENTES ES LA TERAPÉUTICA ESTÁNDAR EN PACIENTES CON ESTA PATOLOGÍA?

- A AZATIOPRINA Y PREDNISONA
- B PREDNISONA 1-2 MG/KG
- C CICLOFOSFAMIDA Y PREDNISONA
- D ANTIINFLAMATORIOS NO ESTEROIDEOS, REPOSO Y SEGUIMIENTO

<<< Anterior

Contestar y permanecer en la pregunta

Siguiente >>>

CASO CLÍNICO

UN NIÑO DE 3 AÑOS DE EDAD ES LLEVADO A CONSULTA DEBIDO A QUE LA MADRE SOSPECHA UN RETRASO EN EL LENGUAJE. ANTECEDENTES DE HABER NACIDO A TÉRMINO POR PARTO VAGINAL DE MADRE DE 32 AÑOS G3, P2, EMBARAZO NORMOEVOLUTIVO Y CON PESO DE 3000G AL NACIMIENTO. EN CUANTO A SU NEURODESARROLLO SE REFIERE GATEO A LOS 8 MESES Y MARCHA A LOS 13. A LA EDAD DE 2 AÑOS NO EMITÍA NINGUNA PALABRA Y ACTUALMENTE SU VOCABULARIO ES DE 30 PALABRAS PERO NO HACE FRASES. ADEMÁS NO JUEGA CON SUS HERMANOS MAYORES U OTROS NIÑOS, PREFERE JUGAR SOLO ALINEANDO OBJETOS Y CUANDO SE EMOCIONA REALIZA MOVIMIENTOS DE ALETEO O APLAUDE ESTREPITOSAMENTE. A LA EXPLORACIÓN FÍSICA NO HAY DISMORFIAS, ALERTA PERO NO HACE CONTACTO OCULAR, NO COOPERA CON EL EXAMEN Y MUESTRA POCO INTERÉS POR LOS JUGUETES DEL CONSULTORIO. EN MOTOR MUESTRA SOLO UNA LEVE HIPOTONÍA DIFUSA Y EL RESTO DE LA EXPLORACIÓN APARENTEMENTE ES NORMAL.

PREGUNTA 297

DE LOS SIGUIENTES, EL DIAGNÓSTICO MÁS PROBABLE ES:

- A SÍNDROME DE LANDAU-KLEFFNER
- B TRASTORNO DEL ESPECTRO AUTISTA
- C TRASTORNO DE LA COMUNICACIÓN
- D RETRASO GLOBAL EN EL NEURODESARROLLO

ENARM 2018

EXAMEN NACIONAL PARA ASPIRANTES A RESIDENCIAS MEDICAS 2018

CASO CLINICO

ACUDE UN NIÑO DE 2 AÑOS DE EDAD PREVIAMENTE SANO A URGENCIAS TRAS HABER SUFRIDO UN EVENTO PAROXÍSTICO CARACTERIZADO POR CONTRACCIONES RÍTMICAS DE LAS CUATRO EXTREMIDADES ACOMPAÑADAS DE SUPRAVERSIÓN OCULAR DE UN MINUTO DE DURACIÓN, MIENTRAS DORMÍA. A SU LLEGADA PRESENTA EVENTO DE MISMAS CARACTERÍSTICAS, A LA EXPLORACIÓN FÍSICA SE ENCUENTRA CON TEMPERATURA DE 39.5C, SOMNOLIENTO PERO DESPIERTO, NERVIOS CRANEALES, MOTOR Y SENSIBILIDAD SIN ALTERACIONES, AGARRA OBJETOS SIN DISMETRÍA Y A LA MARCHA NO HAY ATAXIA. AL INTERROGAR A LOS PADRES LO REFIEREN CON POCO APETITO E IRRITABLE 12 HORAS PREVIAS AL EVENTO, EN SU NEURODESARROLLO CAMINA Y CORRE BIEN, HABLA FRASES CORTAS E IDENTIFICA PARTES DEL CUERPO Y ADEMÁS, CUENTA CON EL ANTECEDENTE QUE SU HERMANA MAYOR SUFRIÓ UN EVENTO SIMILAR A LOS 18 MESES DE EDAD.

PREGUNTA 298

DE LOS SIGUIENTES, EL DIAGNÓSTICO MÁS PROBABLE ES:

- A ESTADO EPILÉPTICO
- B CRISIS FEBRILES SIMPLES
- C EPILEPSIA CON CRISIS TÓNICO CLÓNICAS GENERALIZADAS AL DESPERTAR
- D CRISIS FEBRILES COMPLEJAS

ENARM 2018

XLII EXAMEN NACIONAL PARA ASPIRANTES A RESIDENCIAS MÉDICAS 2018

CASO CLÍNICO

UN NIÑO DE 7 AÑOS DE EDAD ES LLEVADO A CONSULTA DEBIDO A PROBLEMAS RELACIONADOS CON LA ESCUELA. EN LA EDAD PREESCOLAR SUS PROFESORES SE QUEJABAN QUE SE DISTRAÍA CON FACILIDAD Y NO COMPLETABA SU TRABAJO EN CLASE, ERA INQUIETO Y SE PARABA DE SU ASIENTO. HA TENIDO PROBLEMAS PARA LLEVARSE BIEN CON SUS COMPAÑEROS Y ACTUALMENTE LA QUEJA PRINCIPAL DE SUS MAESTROS ES QUE NO ENTIENDE LA TAREA, HAY DIFICULTADES EN LA LECTURA Y EN MATEMÁTICAS. EN CASA ES CAPAZ DE SENTARSE TRANQUILAMENTE Y JUGAR CON ROMPECABEZAS PERO RARA VEZ MÁS DE 15 MINUTOS, REALIZAR LA TAREA POR LAS NOCHES ES UNA BATALLA CONSTANTE. CUENTA CON ANTECEDENTE DE HABLAR A LOS 2 AÑOS DE EDAD Y TRAS LA UTILIZACIÓN DE METILFENIDATO HA MEJORADO SU ATENCIÓN EN CLASE PERO NO SU RENDIMIENTO. A LA EXPLORACIÓN FÍSICA SOLO CON PROBLEMAS PARA ARTICULAR ALGUNAS PALABRAS Y BAJO NIVEL DE LECTURA.

PREGUNTA 299

DE LOS SIGUIENTES, EL DIAGNÓSTICO MÁS PROBABLE ES:

- A SÍNDROME DE LANDAU-KLEFFNER
- B DISCAPACIDAD INTELECTUAL
- C TRASTORNO DEL ESPECTRO AUTISTA
- D TRASTORNO ESPECÍFICO DEL APRENDIZAJE

PREGUNTA 300

EN LACTANTES Y PREESCOLARES. ¿CUÁL DE LAS SIGUIENTES ES UNA INDICACIÓN DE HIDRATACIÓN INTRAVENOSA?

- A ÍLEO POR DESEQUILIBRIO HIDROELECTROLÍTICO
- B DESHIDRATACIÓN LEVE QUE PROGRESA A MODERADA
- C QUE EL PACIENTE NO CUMPLA CON EL PLAN B
- D VÓMITO EN UN PACIENTE CON DESHIDRATACIÓN MODERADA

[Anterior](#)

[Contestar y permanecer en la pregunta](#)

[Siguiente](#)