

ENARM 2018

COMISION INTERINSTITUCIONAL PARA LA FORMACION DE RECURSOS HUMANOS PARA LA SALUD
XLII EXAMEN NACIONAL PARA ASPIRANTES A RESIDENCIAS MEDICAS 2018

CASO CLINICO

NIÑO DE 1 AÑO Y MEDIO DE EDAD QUE ES TRAÍDO A LA CONSULTA POR RINOFARINGITIS VIRAL. HA TENIDO ALIMENTACIÓN EXCLUSIVA CON LECHE MATERNA DESDE SU NACIMIENTO PORQUE LA MADRE TEME QUE LLORE SI SE LO NIEGA. TIENE RETRASO DEL CRECIMIENTO PARA SU EDAD.

PREGUNTA 151

¿CUÁL DE LOS SIGUIENTES TIPOS DE ANEMIA ES MÁS PROBABLE EN SU CASO?

- A ANEMIA HIPOCRÓMICA, MICROCÍTICA, CON ADE (RDW) AMPLIO
- B ANEMIA MICROCÍTICA CON ADE (RDW) NORMAL
- C ANEMIA MEGALOBLÁSTICA
- D ANEMIA NORMOCÍTICA NORMOCRÓMICA

ENARM 2018

COMITÉ NACIONAL PARA LA FORMACIÓN DE RECURSOS HUMANOS PARA LA SALUD
XLII EXAMEN NACIONAL PARA ASPIRANTES A RESIDENCIAS MÉDICAS 2018

CASO CLÍNICO

NIÑA DE 7 AÑOS DE EDAD. SU MADRE LA TRAE PORQUE HACE CINCO DÍAS QUE TIENE FIEBRE Y ATAQUE AL ESTADO GENERAL. YA RECIBIÓ MANEJO ANTIBIÓTICO PARA FARINGITIS Y LA FIEBRE NO HA CEDIDO. EL ÚLTIMO MES HA DISMINUIDO DE PESO, TIENE HIPOREXIA, PALIDEZ DE MUCOSAS Y EQUIMOSIS ANTE TRAUMATISMOS LEVES.

PREGUNTA 152

¿CUALES SU DIAGNOSTICO MAS PROBABLE?

- A INFECCIÓN POR VIRUS EPSTEIN BARR
- B LEUCEMIA MIELOBLÁSTICA AGUDA C
- C LINFOMA DE CÉLULAS T D
- D LEUCEMIA LINFOBLÁSTICA AGUDA

ENARM 2018

COMISION INTERINSTITUCIONAL PARA LA FORMACION DE RECURSOS HUMANOS PARA LA SALUD
XLII EXAMEN NACIONAL PARA ASPIRANTES A RESIDENCIAS MEDICAS 2018

CASO CLINICO

MUJER DE 18 MESES DE EDAD QUE ES TRAÍDA A CONSULTA PORQUE AL CAMBIARLE EL PAÑAL, LA MADRE NOTÓ UNA TUMORACIÓN ABDOMINAL. CUENTA CON ÁCIDO ÚRICO DE 7 Y DHL DE 980, EGO CON HEMATURIA MICROSCÓPICA. SE TOMÓ TAC QUE DEMUESTRA UNA MASA RENAL IZQUIERDA.

PREGUNTA 153

¿CUÁL ES SU DIAGNÓSTICO MÁS PROBABLE?

- A TUMOR DE WILMS
- B LINFOMA
- C NEUROBLASTOMA
- D HEPATOBLASTOMA

PREGUNTA 154:

¿CUÁL DE LOS SIGUIENTES RECIPIENTES ES EL MENOS RECOMENDABLE PARA ALMACENAR LA LECHE MATERNA, DEBIDO A LA GRAN AFINIDAD POR LA IGA?

- A POLIPROPILENO
- B ACERO
- C POLIETILENO
- D VIDRIO

[← ← Anterior](#)

[Contestar y permanecer en la pregunta](#)

[Siguiente → → →](#)

ENARM 2018

COMISIÓN INTERINSTITUCIONAL PARA LA FORMACIÓN DE RECURSOS HUMANOS PARA LA SALUD
XIII EXAMEN NACIONAL PARA ASPIRANTES A RESIDENCIAS MÉDICAS 2018

CASO CLÍNICO

VARÓN DE 15 AÑOS QUE ACUDE POR FALTA DE DESARROLLO PUBERAL. A LA EXPLORACIÓN, CON TALLA EN PERCENTIL 50, RELACIÓN DE SEGMENTOS SUPERIOR/INFERIOR 0.85, SIN VELLO AXILAR, VELLO PÚBICO ESCASO, PENE DE 6 CM DE LARGO SIN DIFERENCIACIÓN DE GLANDE, TESTÍCULOS DE 3 CC.

PREGUNTA 155

¿CUÁL DE LOS SIGUIENTES DATOS LE AYUDA A HACER EL DIAGNÓSTICO DIFERENCIAL ENTRE PUBERTAD RETRASADA PATOLÓGICA Y UN RETRASO CONSTITUCIONAL DEL CRECIMIENTO?:

- A NIVELES ESTIMULADOS DE GNRH
- B EDAD ÓSEA
- C DISMINUCIÓN DE PERCEPCIÓN DE LOS OLORES
- D NIVELES DE TESTOSTERONA

PREGUNTA 156:

EL PRIMER DATO DE INICIO DE PUBERTAD EN UNA MUJER ES:

- A AVELLO PÚBLICO
- B MENARCA
- C BROTE DE CRECIMIENTO
- D BOTÓN MAMARIO

[<<< Anterior](#)

[Contestar y permanecer en la pregunta](#)

[Siguiente >>>](#)

ENARM 2018

COMISION INTERINSTITUCIONAL PARA LA FORMACION DE RECURSOS HUMANOS PARA LA SALUD
XLII EXAMEN NACIONAL PARA ASPIRANTES A RESIDENCIAS MEDICAS 2018

CASO CLINICO

PRIMIGESTA DE 32 AÑOS, ACUDE A URGENCIAS REFIRIENDO METRORRAGIA INTENSA Y PRUEBA DE EMBARAZO CUALITATIVA POSITIVA, ÚTERO EN AVF QUE MIDE 9X8X6 CM, A LA ESPECULOSCOPIA RESTOS ORGANIZADOS EN CÉRVIX, CÉRVIX 1 CM LONGITUD

PREGUNTA 157

¿QUÉ CONDUCTA OBSTÉTRICA ES LA MÁS ADECUADA EN ESTE CASO?

- A REALIZAR ULTRASONIDO E INGRESAR PARA EVACUACIÓN UTERINA.
- B INDICAR INGRESO A TOCOCIRUGÍA PARA REPOSO ABSOLUTO
- C INDICAR ANTIPROSTAGLANDÍNICO RECTAL
- D INICIAR MANEJO CON DINOPROSTONA

PREGUNTA 158:

ES EL ESTUDIO CON EL CUAL SE ESTABLECE EL DIAGNÓSTICO DE SUFRIMIENTO FETAL CON MAYOR CERTEZA:

- A GASOMETRÍA DE CORDÓN (PH MENOR A 7.2)
- B DESACELERACIONES TARDÍAS EN LA MONITORIZACIÓN INTRAPARTO
- C BRADICARDIA FETAL SOSTENIDA
- D MECONIO EN LÍQUIDO AMNIÓTICO

<<< Anterior

Contestar y permanecer en la pregunta

Siguiente >>>

ENARM 2018

COMISION INTERINSTITUCIONAL PARA LA FORMACION DE RECURSOS HUMANOS PARA LA SALUD
XLIII EXAMEN NACIONAL PARA ASPIRANTES A RESIDENCIAS MEDICAS 2018

CASO CLINICO

MUJER DE 26 AÑOS, G1, CURSA EMBARAZO DE 29 SEMANAS. ACUDE A URGENCIAS POR VÓMITO Y EPIGASTRALGIA. TA 150/100 MM HG. BUENAS CONDICIONES GENERALES. AFU 22CM, PUVI FCF 150 LATIDOS POR MINUTO. CÉRVIX CERRADO, SIN PÉRDIDAS. UROLABSTIX: PROTEÍNAS 2 CRUCES. NO EDEMAS. TGO 227 TGP 186. PLAQUETAS 154 MIL. HB 12.4

PREGUNTA 159

EL DIAGNÓSTICO DE PRESUNCIÓN ES:

- A SÍNDROME DE HELLP
- B PREECLAMPSIA LEVE
- C PREECLAMPSIA SEVERA
- D HIPERTENSIÓN CRÓNICA DESCONTROLADA

PREGUNTA 160:

¿CUÁL DE LAS SIGUIENTES CONDUCTAS ES LA MÁS APROPIADA?

- A INTERRUPCIÓN INMEDIATA DEL EMBARAZO
- B VIGILANCIA Y NUEVO CONTROL DE EXÁMENES DE LABORATORIO
- C REALIZAR CUANTIFICACIÓN DE PROTEÍNAS EN ORINA DE 24HS
- D CONTROL HEMODINÁMICO Y TERMINACIÓN DEL EMBARAZO

<<< Anterior

Contestar y permanecer en la pregunta

Siguiente >>>

PREGUNTA 161:

MUJER DE 28 AÑOS A QUIEN SE LE ACABA DE HACER EL DIAGNÓSTICO DE DIABETES GESTACIONAL. ¿CUÁL DE LAS SIGUIENTES OPCIONES MUESTRA LAS METAS DE GLUCOSA ACEPTABLES TRAS ESTABLECER EL TRATAMIENTO?:

- A AYUNO > 95, POSTPRANDIAL 1 HS < 120 MG / DL
- B AYUNO <99, POSTPRANDIAL 2HS 120 MG/DL
- C AYUNO 80-90, POSTPRANDIAL DE 1 H 100, 2HS 100 MG/DL
- D AYUNO 60- 90, POSTPRANDIAL DE 1 H: 140, 2H: 120MG/DL

[<<< Anterior](#)

[Contestar y permanecer en la pregunta](#)

[Siguiente >>>](#)

PREGUNTA 162:

DEL CASO ANTERIOR, LA INTERRUPCIÓN DEL EMBARAZO SE RECOMIENDA QUE SE programe PARA LA SEMANA:

- A 38 EN ADELANTE
- B 40 EN ADELANTE
- C 36 EN ADELANTE
- D 34 EN ADELANTE

[<<< Anterior](#)

[Contestar y permanecer en la pregunta](#)

[Siguiente >>>](#)

PREGUNTA 163:

CONSTITUYE LA SEGUNDA CAUSA DE MORTALIDAD MATERNA EN MÉXICO:

- A PREECLAMPSIA-ECLAMPSIA
- B DIABETES GESTACIONAL
- C HEMORRAGIA OBSTÉTRICA
- D CORIOAMNIOÍTIS

« « « Anterior

Contestar y permanecer en la pregunta

Siguiente» » »

ENARM 2018

COMISIÓN INTERINSTITUCIONAL PARA LA FORMACIÓN DE RECURSOS HUMANOS PARA LA SALUD
XLII EXAMEN NACIONAL PARA ASPIRANTES A RESIDENCIAS MÉDICAS 2018

CASO CLÍNICO

MULTÍPARA AÑOSA, MIOMECTOMÍA HACE 5 AÑOS, EMBARAZO DE 30 SEMANAS, PRESENTA SANGRADO ROJO RUTILANTE ESCASO DESDE HACE 2 DÍAS, EL ULTRASONIDO REPORTA BORDE PLACENTARIO A 2 CM DEL ORIFICIO CERVICAL ¿QUÉ TIPO DE INSERCIÓN PLACENTARIA SUGIERE?

PREGUNTA 164

¿QUÉ TIPO DE INSERCIÓN PLACENTARIA SUGIERE?

- A PLACENTA PREVIA PARCIAL
- B PLACENTA PREVIA MARGINAL
- C PLACENTA PREVIA OCLUSIVA TOTAL
- D INSERCIÓN PLACENTARIA NORMAL

MUJER DE 39 AÑOS CON CEFALEA EN REGIÓN FRONTAL BILATERAL, OPRESIVA, SE ACOMPAÑA DE NÁUSEA SIN VÓMITO.

PREGUNTA 165:

DE LOS SIGUIENTES, EL DIAGNÓSTICO MÁS PROBABLE ES:

- A MIGRAÑA SIN AURA
- B CEFALEA SECUNDARIA
- C CEFALEA TENSIONAL
- D CEFALEA EN RACIMOS

<<< Anterior

Contestar y permanecer en la pregunta

Siguiente >>>

ENARM 2018

COMISION INTERINSTITUCIONAL PARA LA FORMACION DE RECURSOS HUMANOS PARA LA SALUD
XLII EXAMEN NACIONAL PARA ASPIRANTES A RESIDENCIAS MEDICAS 2018

CASO CLINICO

PRIMIGESTA DE 15 AÑOS, FUM HACE 7 MESES, CICLOS MENSTRUALES PREVIOS 28X5 DIAS, RELACIÓN SEXUAL ÚNICA, ACUDE A PRIMERA CONSULTA DE CONTROL PRENATAL, AFU 28 CM. LA MADRE DE LA ADOLESCENTE PREGUNTA SOBRE LAS VACUNAS QUE REQUIERE SU HIJA YA QUE NO LE HA ADMINISTRADO VACUNAS RECIENTEMENTE.

PREGUNTA 166

¿CUÁL DE LAS SIGUIENTES ES LA RECOMENDACIÓN MÁS APROPIADA?

- A APLICAR TOXOIDE TETÁNICO DIFTÉRICO 2 DOSIS CON INTERVALO DE 4 A 6 SEMANAS.
- B APLICAR UNA DOSIS DE TOXOIDE TETÁNICO DIFTÉRICO.
- C NO ADMINISTRAR VACUNAS DURANTE LA GESTACIÓN.
- D APLICAR VACUNA SR, DOSIS ÚNICA

ENARM 2018

COMISION INTERINSTITUCIONAL PARA LA FORMACION DE RECURSOS HUMANOS PARA LA SALUD
XLII EXAMEN NACIONAL PARA ASPIRANTES A RESIDENCIAS MEDICAS 2018

CASO CLINICO

HOMBRE DE 33 AÑOS. ACUDE POR EPISODIOS CARACTERIZADOS POR DESCONEXIÓN CON EL MEDIO CON DURACIÓN DE UN MINUTO, SE ACOMPAÑAN DE RELAJACIÓN DE ESFÍNTER VESICAL Y AMNESIA DEL EVENTO.

PREGUNTA 167

¿EN CUÁL DE LOS SIGUIENTES SITIOS ES MÁS PROBABLE QUE SE ENCUENTRE EL FOCO EPILÉPTICO?

- A FRONTAL
- B OCCIPITAL
- C PARIETAL
- D TEMPORAL

ENARM 2018

COMISION INTERINSTITUCIONAL PARA LA FORMACION DE RECURSOS HUMANOS PARA LA SALUD
XLII EXAMEN NACIONAL PARA ASPIRANTES A RESIDENCIAS MEDICAS 2018

CASO CLINICO

HOMBRE DE 82 AÑOS. TRAÍDO POR SUS FAMILIARES POR DIPLOPÍA Y DEBILIDAD EN HEMICUERPO DERECHO. A LA EXPLORACIÓN USTED LO ENCUENTRA TAQUICÁRDICO, CON RITMO IRREGULAR, DESVIACIÓN DEL OJO IZQUIERDO HACIA FUERA Y HEMIPARESIA DERECHA.

PREGUNTA 168

DE LOS SIGUIENTES, EL MECANISMO FISIOPATOLÓGICO MÁS PROBABLE QUE ORIGINÓ SU PADECIMIENTO ES:

- A INSUFICIENCIA CARDIACA CONGESTIVA
- B FORAMEN OVALE PERMEABLE
- C CARDIOEMBOLISMO POR FIBRILACIÓN AURICULAR
- D TROMBOSIS ARTERIAL IN SITU

ENARM 2018

COMISION INTERINSTITUCIONAL PARA LA FORMACION DE RECURSOS HUMANOS PARA LA SALUD
XLII EXAMEN NACIONAL PARA ASPIRANTES A RESIDENCIAS MEDICAS 2018

CASO CLINICO

HOMBRE DE 65 AÑOS, CON TUBERCULOSIS MENÍNGEA, QUE ESTÁ POR TERMINAR SU ETAPA ESTERILIZANTE DE TRATAMIENTO ANTITUBERCULOSIS. ACUDE A CONSULTA POR DOLOR ARDOROSO EN MANOS, PIES, PANTORRILLAS, QUE SE ACENTÚA CON CASI CUALQUIER CONTACTO, ES PEOR POR LAS NOCHES Y NO MEJORA CON ANTIINFLAMATORIOS NO ESTEROIDEOS.

PREGUNTA 169

¿CUÁL DE LOS SIGUIENTES FÁRMACOS ES MÁS PROBABLE QUE CAUSE ESTE EFECTO COLATERAL?

- A ISONIACIDA
- B PIRAZINAMIDA
- C ESTREPTOMICINA
- D ETAMBUTOL

PREGUNTA 170:

¿CUÁL ES EL FÁRMACO MÁS ÚTIL EN EL MANEJO DE ESTE EFECTO COLATERAL?

- A PIRIDOXINA
- B DICLOFENACO
- C CARBAMAZEPINA
- D GABAPENTINA

« « « Anterior

Contestar y permanecer en la pregunta

Siguiente» » »

PREGUNTA 171:

¿CUÁL DE LOS SIGUIENTES INDIVIDUOS TIENE MENOR RIESGO DE ESTA COMPLICACIÓN?

- A ALCOHÓLICO
- B MUJER EMBARAZADA
- C LACTANTE
- D ADOLESCENTE

<<<<Anterior

Contestar y permanecer en la pregunta

Siguiente>>>>

ENARM 2018

INSTITUTO VENEZOLANO PARA LA FORMACION DE RECURSOS HUMANOS PARA LA SALUD
XLII EXAMEN NACIONAL PARA ASPIRANTES A RESIDENCIAS MEDICAS 2018

CASO CLINICO

HOMBRE DE 42 AÑOS, OBESO. EL DÍA DE HOY FUE A JUGAR FUTBOL Y, DESPUÉS DE UN SALTO, PERCIBIÓ UN CHASQUIDO EN EL TALÓN DERECHO, SEGUIDO DE DOLOR MODERADO EN EL SITIO LESIONADO. A LA EXPLORACIÓN TIENE UNA DEPRESIÓN EN EL CUERPO DEL TENDÓN DE AQUILES Y NO PUEDE PARARSE DE PUNTAS CON ESE PIE.

PREGUNTA 172

¿CUÁLES ES EL MANEJO MÁS APROPIADO EN SU CASO?

- A BOTA LARGA DE YESO CON TOBILLO EN EQUINO Y RODILLA EN FLEXIÓN POR TRES SEMANAS
- B ANALGESIA Y REPOSO 3 SEMANAS
- C REPARACIÓN QUIRÚRGICA DE LA ZONA DISCONTINUA DEL TENDÓN
- D COLOCACIÓN DE INJERTO DE TENDÓN ROTULIANO

ENARM 2018

COMISION INTERINSTITUCIONAL PARA LA FORMACION DE RECURSOS HUMANOS PARA LA SALUD
XLII EXAMEN NACIONAL PARA ASPIRANTES A RESIDENCIAS MEDICAS 2018

CASO CLINICO

HOMBRE DE 18 AÑOS DE EDAD TIENE HISTORIA DE DOLOR ABDOMINAL VAGO DE 12 HRS DE EVOLUCIÓN, LOCALIZADO EN REGIÓN PERIUMBILICAL, ANOREXIA, VÓMITO. EL DOLOR SE LOCALIZÓ EN CUADRANTE INFERIOR DERECHO 6 HRS DESPUÉS. A LA PALPACIÓN SE ENCONTRÓ DOLOR EN PUNTO DE MC BURNEY, REBOTE POSITIVO Y SIGNO DE ROVSING PRESENTE.

PREGUNTA 173

¿CUÁL DE LOS SIGUIENTES ESTUDIOS TIENE MAYOR SENSIBILIDAD Y ESPECIFICIDAD PARA DIAGNOSTICAR EL CUADRO DE ESTE PACIENTE?

- A US DE FOSA ILIACA DERECHA CON SIGNO DE MC BURNEY SONOGRÁFICO
- B ESCALA DE ALVARADO
- C RX DE ABDOMEN
- D TC DE ABDOMEN CON CONTRASTE ORAL

ENARM 2018

INSTITUTO NACIONAL PARA LA FORMACIÓN DE RECURSOS HUMANOS PARA LA SALUD
XLII EXAMEN NACIONAL PARA ASPIRANTES A RESIDENCIAS MEDICAS 2018

CASO CLINICO

MUJER DE 34 AÑOS QUE ES REFERIDA AL PSIQUIATRA POR SU MÉDICO GENERAL. DE ACUERDO CON SU ESPOSO, LA PACIENTE SE HA COMPORTADO DIFERENTE EN LOS ÚLTIMOS MESES. CADA VEZ PRESTA MENOS ATENCIÓN A SU APARIENCIA. NO REALIZA SUS ACTIVIDADES EN CASA Y EN EL CUIDADO DE SUS HIJOS. ADEMÁS SE HA AISLADO DE LA FAMILIA. SE LEVANTA HASTA YA ENTRADA LA TARDE. EL ESPOSO COMENTA QUE ESTOS CAMBIOS SE HAN MANIFESTADO Y APARECIDO GRADUALMENTE DESDE HACE 2 AÑOS Y QUE CADA VEZ SE DETERIORA MÁS. LA PACIENTE PRESENTA DELIRIOS POBREMENTE ESTRUCTURADOS Y ALUCINACIONES SIMPLES.

PREGUNTA 174

¿CUÁL DE LOS SIGUIENTES ES EL DIAGNÓSTICO QUE USTED CONSIDERA?

- A TRASTORNO CONVERSIVO
- B ESQUIZOFRENIA
- C DEPRESIÓN
- D TRASTORNO ESQUIZOTÍPICO DE LA PERSONALIDAD

ENARM 2018

COMISION INTERINSTITUCIONAL PARA LA FORMACION DE RECURSOS HUMANOS PARA LA SALUD
XIII EXAMEN NACIONAL PARA ASPIRANTES A RESIDENCIAS MEDICAS 2018

CASO CLINICO

HOMBRE DE 34 AÑOS, CON DIAGNÓSTICO DE INFECCIÓN POR VIH HACE UN AÑO. TENÍA CUENTA DE CD4+ DE 370 CÉLS/MICROLITRO Y CARGA VIRAL DE 72,662 COPIAS/ML. SE DECIDIÓ NO PRESCRIBIR MANEJO ANTIRRETROVIRAL Y SE LE DIO CITA CADA 6 MESES CON ESTUDIOS DE CONTROL. EN NUESTRO PAÍS

PREGUNTA 175

¿CUÁL DE LAS SIGUIENTES SERÍA UNA INDICACIÓN PARA INICIAR MANEJO ANTIRRETROVIRAL EN SU CASO?

- A SI TUVIERA HEPATITIS C
- B SI ADQUIRIERA SÍFILIS
- C SI LA CUENTA DE CD4+ BAJARA DE 350 CÉLULAS POR MICROLITRO
- D SI LA CARGA VIRAL SUBIERA >100 MIL COPIAS

ENARM 2018

CASO CLÍNICO

HOMBRE DE 19 AÑOS, PREVIAMENTE SANO, ES HOMBRE QUE TIENE SEXO CON HOMBRES. ACUDE AL SERVICIO DE URGENCIAS POR TENER DISNEA PROGRESIVA DE 5 DÍAS DE EVOLUCIÓN, FIEBRE Y ATAQUE AL ESTADO GENERAL. TIENE LESIONES DE CÁNDIDA EN CARRILLOS Y LENGUA. EN LA RADIOGRAFÍA DE TÓRAX TIENE INFILTRADO RETICULONODULILLAR, BILATERAL, DISEMINADO.

PREGUNTA 176

¿CUÁL ES EL DIAGNÓSTICO MÁS PROBABLE DE LA AFECCIÓN PULMONAR?

- A NEUMONÍA POR MYCOBACTERIUM TUBERCULOSIS
- B NEUMONÍA POR MYCOBACTERIUM AVIUM COMPLEX
- C NEUMONÍA POR PNEUMOCYSTIS JIROVECI
- D NEUMONÍA POR NEUMOCOCO

ENARM 2018

CASO CLINICO

HOMBRE DE 52 AÑOS, QUE PADECE TABAQUISMO DESDE HACE 15 AÑOS. HACE UNA SEMANA PRESENTA FIEBRE, EXPECTORACIÓN VERDE-AMARILLENTO Y DOLOR TORÁCICO, QUE AUMENTA CON LA ESPIRACIÓN. EN LA EXPLORACIÓN FÍSICA SE ENCUENTRA TEMPERATURA DE 38° C, TAQUIPNEA, SIBILANCIAS EN AMBOS HEMITÓRAX, ESTERTORES CREPITANTES, INCREMENTO DE LAS VIBRACIONES VOCALES Y SUBMATIDEZ EN LA REGIÓN INFRAESCAPULAR DERECHA..

PREGUNTA 177

EL DIAGNÓSTICO CLÍNICO MÁS PROBABLE ES:

- A BRONQUIECTASIAS INFECTADAS
- B NEUMONÍA LOBAR
- C NEUMONÍA INTERSTICIAL
- D NEUMONÍA DE FOCOS MÚLTIPLES

ENARM 2018

CASO CLINICO

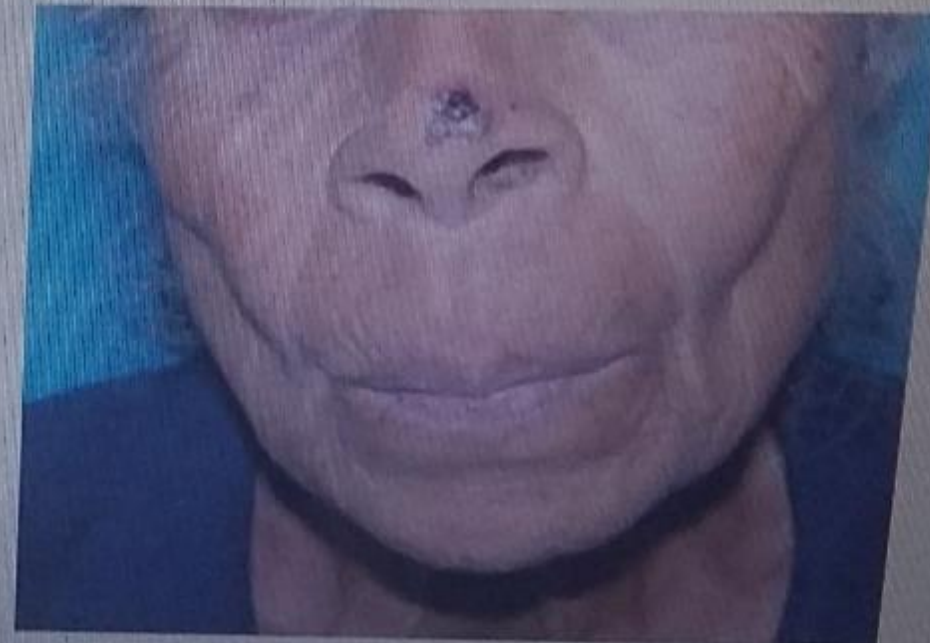MUJER DE 75 AÑOS, PREVIAMENTE SANA. ACUDE PORQUE TIENE UNA LESIÓN PAPULAR EN EL ALA DERECHA DE LA NARIZ, PARA LA QUE HA RECIBIDO MÚLTIPLES UNGÜENTOS, POMADAS Y CÁPSULAS, SIN MEJORÍA, A VECES SE ULCERA Y SANGRA, PERO NUNCA HA CAUSADO DOLOR.

NÚMERO DUDADA RESPUESTA DESCRIPCIÓN

PREGUNTA 178

¿CUÁL ES EL DIAGNÓSTICO MÁS PROBABLE?

- A FORÚNCULO B
- B MELANOMA MALIGNO C
- C CÁNCER BASOCELULAR D
- D QUISTE SEBÁCEO



ENARM 2018

XII EXAMEN NACIONAL PARA ASPIRANTES A RESIDENCIAS MEDICAS 2018

CASO CLINICO

NIÑO DE 5 AÑOS, CON PÁPULAS PRURIGINOSAS, ABUNDANTES, EN PLIEGUES INTERDIGITALES DE MANOS Y CARA ANTERIOR Y POSTERIOR DE TÓRAX. SU MADRE Y HERMANOS TIENEN EL MISMO TIPO DE LESIONES PERO EN MENOR CANTIDAD. ADEMÁS DE FÁRMACOS PARA CONTROLAR EL PRURITO

PREGUNTA 179

¿CUÁL ES EL TRATAMIENTO MÁS APROPIADO PARA ESTE CASO?

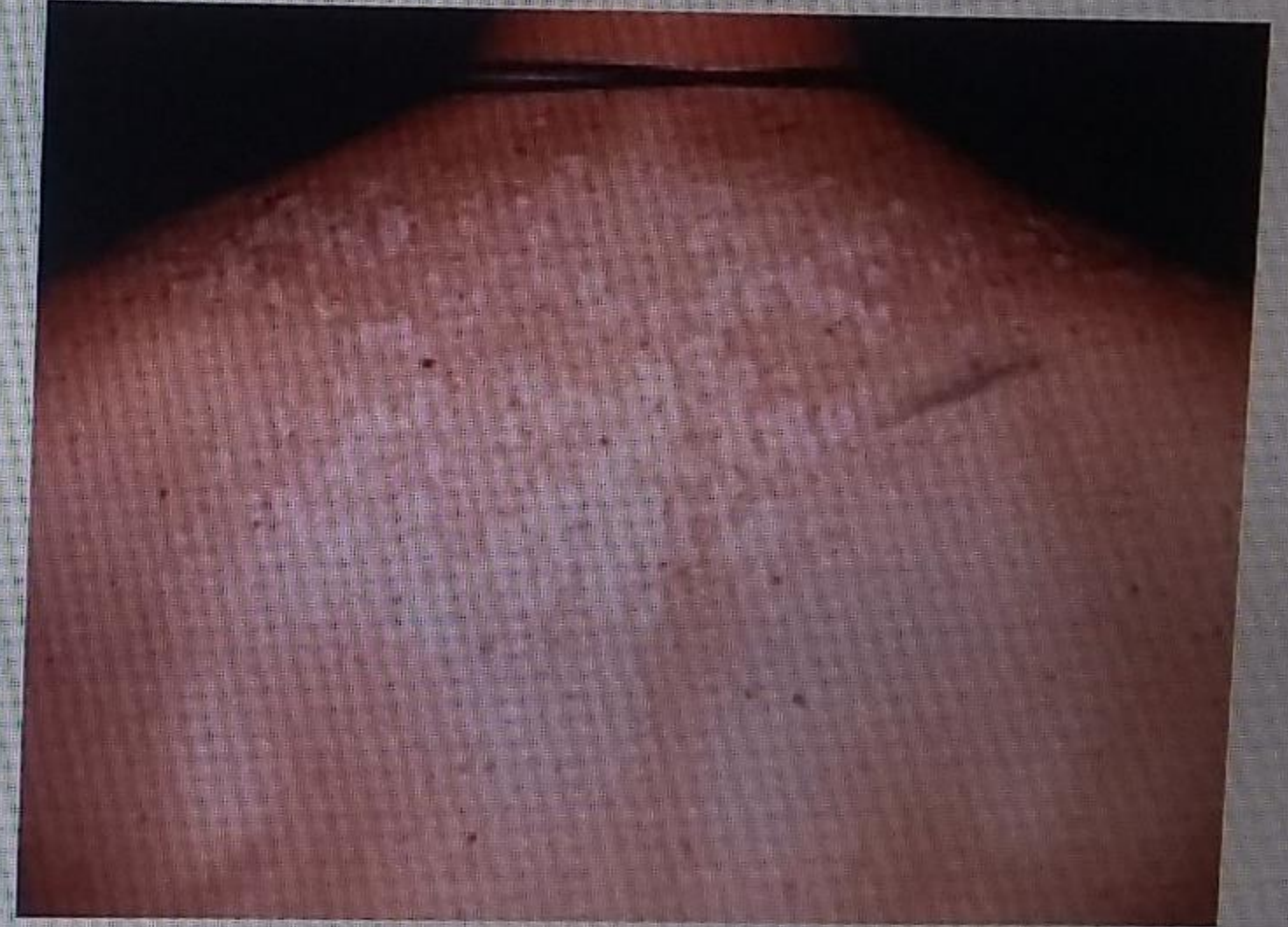- A LAVADO INTENSO CON AGUA Y JABÓN
- B LINDANO TÓPICO
- C IVERMECTINA ORAL
- D ESTEROIDES TÓPICOS

HOMBRE DE 23 AÑOS, PREVIAMENTE SANO, VIVE EN ZONA CALUROSA. ACUDE POR LAS SIGUIENTES LESIONES Y PRURITO DE MANERA POCO FRECUENTE.

PREGUNTA 180:

¿CUÁL ES EL DIAGNÓSTICO MÁS PROBABLE?

- A PSORIASIS
- B QUEMADURAS DE PRIMER GRADO
- C PITIRIASIS VERSICOLOR
- D CANDIDIASIS



ENARM 2018

XII EXAMEN NACIONAL PARA ASPIRANTES A RESIDENCIAS MÉDICAS 2018

CASO CLÍNICO

HOMBRE DE 40 AÑOS ACUDE POR PRESENTAR SECRECIÓN HIALINA INTENSA EN AMBOS OJOS ASOCIADA A SENSACIÓN DE CUERPO EXTRAÑO DE 3 DÍAS DE EVOLUCIÓN. A LA EXPLORACIÓN OFTALMOLÓGICA PRESENTA REACCIÓN FOLICULAR Y ADENOPATÍA PREAURICULAR.

PREGUNTA 181

EL DIAGNÓSTICO MÁS PROBABLE DE ESTA IDENTIDAD ES CONJUNTIVITIS:

- A BACTERIANA
- B TÓXICA
- C VIRAL
- D ALÉRGICA

CASO CLINICO

ES EL ESTADIO DE CHOQUE HEMORÁGICO EN EL CUAL SE ESTIMA UNA PÉRDIDA SANGUÍNEA DE 750-1500 ML, LA TA ES NORMAL, HAY TAQUICARDIA PERO SIN DETERIORO DEL ESTADO DE CONSCIENCIA

PREGUNTA 182:

EL DIAGNÓSTICO MÁS PROBABLE DE ESTA IDENTIDAD ES CONJUNTIVITIS:

- A I
- B II
- C III
- D IV

ENARM 2018

XLII EXAMEN NACIONAL PARA ASPIRANTES A RESIDENCIAS MÉDICAS 2018

CASO CLÍNICO

MUJER DE 67 AÑOS CON ANTECEDENTE DE INSUFICIENCIA CARDIACA IZQUIERDA DE 3 AÑOS DE EVOLUCIÓN. INGRESA AL SERVICIO DE URGENCIAS PORQUE HACE UNA HORA INICIÓ CON DIFICULTAD RESPIRATORIA, DIAFORESIS, PALIDEZ GENERALIZADA, TOS CON EXPECTORACIÓN COLOR SALMÓN. TA 150/90, FC 114 LPM, FR 35, TEMP 35.8°C, INGURGITACIÓN YUGULAR, CAMPOS PULMONARES CON ESTERTORES CREPITANTES INFRAESCAPULARES BILATERALES.

PREGUNTA 183

¿CUÁLES ES EL DIAGNÓSTICO MÁS PROBABLE?

- A EDEMA AGUDO DE PULMÓN
- B INSUFICIENCIA RENAL AGUDA
- C TROMBOEMBOLIA PULMONAR
- D INSUFICIENCIA CARDIACA DERECHA DESCOMPENSADA

PREGUNTA 184:

¿CUÁL ES LA SECUENCIA CORRECTA PARA VALORAR LA VÍA AÉREA Y LA RESPIRACIÓN RÁPIDAMENTE?

- A SENTIR, POSICIONAR Y VER
- B ESCUCHAR, VER Y SENTIR
- C POSICIONAR, VER Y REANIMAR
- D ESCUCHAR, INSUFLAR Y REANIMAR

<<< Anterior

Contestar y permanecer en la pregunta

Siguiente >>>

ENARM 2018

EXAMEN NACIONAL PARA ASPIRANTES A RESIDENCIAS MÉDICAS 2018

CASO CLINICO

NIÑA DE 10 AÑOS EN CONTROL DE NIÑO SANO. AL PEDIRLE QUE SE TOQUE LOS PIES, SE ELEVA LA CAJA TORÁCICA DEL LADO IZQUIERDO. RADIOGRAFÍA DE COLUMNA SIN ANOMALÍAS ANATÓMICAS VERTEBRALES, CONFIRMA CURVATURA DE 30 GRADOS LATERAL.

PREGUNTA 185

¿CUÁL ES EL MEJOR SIGUIENTE PASO?

- A REFERENCIA A ORTOPEDISTA PARA COLOCACIÓN DE CORSÉ
- B REPETIR RADIOGRAFÍAS EN 6 MESES PARA EVALUAR PROGRESIÓN
- C REFERENCIA A ORTOPEDISTA PARA CIRUGÍA
- D REFERENCIA A TERAPIA FÍSICA PARA FORTALECER MÚSCULOS DE EXTENSIÓN DE ESPALDA

ENARM 2018

XLII EXAMEN NACIONAL PARA ASPIRANTES A RESIDENCIAS MÉDICAS 2018

CASO CLÍNICO

UNA MUJER TIENE QUE IR A TRABAJAR, SE HA EXTRAÍDO LECHE MATERNA PARA QUE SE LA ADMINISTREN A SU HIJA DE 3 MESES DE EDAD EN LA GUARDERÍA. LA LECHE SE ENCUENTRA EN EL REFRIGERADOR

PREGUNTA 186

¿A PARTIR DE QUÉ MOMENTO LA LECHE EMPIEZA A PERDER SUS CUALIDADES BACTERICIDAS?

- A LAS 48 HRS
- B LAS 36 HRS
- C LAS 24 HRS
- D LAS 12 HRS

PREGUNTA 187:

DE LAS SIGUIENTES ¿CUÁL NO ES UN CRITERIO DE INCLUSIÓN PARA UNA CONSULTA PREGESTACIONAL?

- A PAREJA SANA
- B PATOLOGÍA PATERNA
- C PATOLOGÍA MATERNA
- D ANTECEDENTES PERINATALES OMINOSOS

« « « Anterior

Contestar y permanecer en la pregunta

Siguiente» » »

ENARM 2018

XLII EXAMEN NACIONAL PARA ASPIRANTES A RESIDENCIAS MEDICAS 2018

CASO CLINICO

MUJER PREVIAMENTE SANA, DE 40 AÑOS, QUE AL INTERROGATORIO REFIERE QUE HACE 20 MINUTOS FUE VÍCTIMA DE GOLPES CONTUSOS EN TODO EL CUERPO POR VIOLENCIA INTRAFAMILIAR. MIENTRAS SE COLOCABA LA BATA SUFRE PÉRDIDA DEL ESTADO DE CONCIENCIA. A LA EXPLORACIÓN SE ENCUENTRA TAQUIPNEICA, PÁLIDA, TAQUICÁRDICA, PULSO FILIFORME, CON LLENADO CAPILAR LENTO.

PREGUNTA 188

EN ESTE PUNTO, ¿QUÉ SÍNDROME SE HA IDENTIFICADO?

- A CHOQUE
- B INSUFICIENCIA RESPIRATORIA AGUDA
- C EVENTO VASCULAR CEREBRAL
- D ATAQUE ISQUÉMICO TRANSITORIO

PREGUNTA 189:

¿CUÁL ES EL SIGUIENTE PASO EN LA ATENCIÓN DE NUESTRA PACIENTE?

- A TOMAR SATUROMETRÍA
- B CANALIZAR DOS VÍAS PERIFÉRICAS
- C HACER FAST
- D INICIAR COMPRESIONES TORÁCICAS

« « « Anterior

Contestar y permanecer en la pregunta

Siguiente» » » »

PREGUNTA 190:

¿CUÁL ES LA CAUSA MÁS PROBABLE DEL CUADRO DE NUESTRA PACIENTE?

- A DISMINUCIÓN DE LA POSCARGA
- B SANGRADO GRAVE
- C VASODILATACIÓN PERIFÉRICA
- D INFECCIÓN GRAVE

←←← Anterior

Contestar y permanecer en la pregunta

Siguiente >>>

ENARM 2018

XIII EXAMEN NACIONAL PARA ASPIRANTES A RESIDENCIAS MÉDICAS 2018

CASO CLÍNICO

MUJER DE 66 AÑOS, ESTUVO EXPUESTA A HUMO DE LEÑA 4-5 HORAS POR DÍA DURANTE 40 AÑOS; SU ESPOSO ERA FUMADOR. ES TRAÍDA POR DISNEA PROGRESIVA, EDEMA ASCENDENTE DE MIEMBROS PÉLVICOS. AL INTERROGATORIO DIRECTO DICE TENER TOS CON EXPECTORACIÓN DESDE HACE 5 AÑOS AL MENOS, CASI TODO EL AÑO. A LA EXPLORACIÓN HAY PLÉTORA YUGULAR GRADO III, 2DO RUIDO INTENSO, EN REGIÓN TORÁCICA TIENE SIBILANCIAS BILATERALES DE PREDOMINIO INFRAESCAPULAR

PREGUNTA 191

EL DIAGNÓSTICO MÁS PROBABLE DE LOS SIGUIENTES EN ESTA PACIENTE ES:

- A. BRONQUITIS CRÓNICA
- B. ASMA MODERADA PERSISTENTE
- C. SÍNDROME DE CHURG STRAUSS
- D. BRONQUIECTASIAS INFECTADAS

PREGUNTA 192:

EN ESTE CASO ¿A QUÉ LE PODEMOS ATRIBUIR EL EDEMA DE MIEMBROS PÉLVICOS Y LA PLÉTORA YUGULAR?

- A INSUFICIENCIA CARDIACA IZQUIERDA
- B INSUFICIENCIA VENOSA
- C TROMBOSIS VENOSA
- D INSUFICIENCIA CARDIACA DERECHA

[« « « Anterior](#)

[Contestar y permanecer en la pregunta](#)

[Siguiente» » »](#)

CASO CLÍNICO

HOMBRE DE 35 AÑOS DE EDAD CON DIABETES TIPO 1 DESDE LOS 12 AÑOS DE EDAD, CON MAL CONTROL. ACUDE POR EDEMA EN EXTREMIDADES INFERIORES, PESA 65 KG. A LA EXPLORACIÓN FÍSICA SE ENCUENTRA HIPERTENSO. SUS ÚLTIMOS ESTUDIOS DE LABORATORIO REPORTARON CR DE 2.8 MG/DL Y PROTEINURIA DE 5.2 GR/DÍA.

PREGUNTA 193:

¿A QUÉ ETAPA DE INSUFICIENCIA RENAL CORRESPONDE?

- A 2-
- B 3-
- C 4-
- D 5-

PREGUNTA 194:

¿CUÁL DE LOS SIGUIENTES HALLAZGOS ESTÁ PRESENTE EN CASI TODOS LOS PACIENTES CON ESTE TIPO DE NEFROPATÍA?

- A INSUFICIENCIA SUPRARRENAL
- B DIARREA CRÓNICA
- C CARDIOPATÍA ISQUÉMICA
- D RETINOPATÍA PROLIFERATIVA

« « « Anterior

Contestar y permanecer en la pregunta

Siguiente» » » »

PREGUNTA 195:

¿CUÁL ES LA FISIOPATOLOGÍA MÁS FRECUENTE DE LA HIPERTENSIÓN EN ESTE TIPO DE CASOS?

- A RESISTENCIA A LA INSULINA
- B OBESIDAD
- C SÍNDROME METABÓLICO
- D HIPERTENSIÓN RENOVASCULAR

««««Anterior

Contestar y permanecer en la pregunta

Siguiente»»»»

ENARM 2018

XLII EXAMEN NACIONAL PARA ASPIRANTES A RESIDENCIAS MÉDICAS 2018

CASO CLÍNICO

HOMBRE DE 70 AÑOS DE EDAD CON DIAGNÓSTICO DE INSUFICIENCIA CARDIACA EN MANEJO CON ISOSORBIDE Y FUROSEMIDE. INGRESA POR INICIAR HACE 30 MINUTOS CON ASIMETRÍA FACIAL. A SU INGRESO SE ENCUENTRA ALERTA, FC 100 LPM, RITMO IRREGULAR, FR 20 RPM, SAT O₂ 96%, DESVIACIÓN DE LA COMISURA LABIAL A LA DERECHA, DISMINUCIÓN DE LA FUERZA MUSCULAR EN HEMICUERPO IZQUIERDO 3/5; SIGNO DE BABINSKI IZQUIERDO, EDEMA EN MIEMBROS INFERIORES +. LA TAC SIMPLE NO MUESTRA HEMORRAGIAS O ZONAS DE ISQUEMIA

PREGUNTA 196

¿CUÁL ES EL MEJOR TRATAMIENTO A CONSIDERAR EN ESTE PACIENTE?

- A OBTENER ELECTROCARDIOGRAMA ANTE POSIBLE FIBRILACIÓN AURICULAR
- B ASPIRINA 300MG VÍA ORAL
- C ESTEROIDE INTRAVENOSO Y ACICLOVIR
- D TERAPIA FIBRINOLÍTICA CON RTPA

ENARM 2018

COMITÉ INTERINSTITUCIONAL PARA LA FORMACIÓN DE RECURSOS HUMANOS PARA LA SALUD
XLII EXAMEN NACIONAL PARA ASPIRANTES A RESIDENCIAS MÉDICAS 2018

CASO CLÍNICO

MUJER DE 28 AÑOS, G:1 EN LA SEMANA 32 DE GESTACIÓN, EMBARAZO GEMELAR DE DOS PRODUCTOS UNIVITELINOS, NORMOEVOLUTIVO. TIENE MUCHOS DESEOS DE UN PARTO VAGINAL PORQUE LEYÓ QUE ES MÁS SANO.

PREGUNTA 197

¿CUÁL ES LA MEJOR RECOMENDACIÓN DE LAS SIGUIENTES?

- A ○ CESÁREA ELECTIVA ENTRE LA SEMANA 36-38
- B ○ DAR PARTO VAGINAL SI EL CONTROL PRENATAL SIGUE SIENDO NORMOEVOLUTIVO
- C ○ INDUCCIÓN DE LA MADURACIÓN PULMONAR DESDE AHORA E INDUCIR TRABAJO DE PARTO A LA SEMANA 36
- D ○ INICIO DE TRABAJO DE PARTO Y, SI HAY DISTOCIA, CESÁREA

ENARM 2018

COMISIÓN INTERINSTITUCIONAL PARA LA FORMACIÓN DE RECURSOS HUMANOS PARA LA SALUD
XIII EXAMEN NACIONAL PARA ASPIRANTES A RESIDENCIAS MÉDICAS 2018

CASO CLÍNICO

HOMBRE DE 48 AÑOS DE EDAD, FUMADOR, CON SOBREPESO Y SEDENTARIO. ES HIPERTENSO EN MANEJO CON ENALAPRIL, DESCONOCE DISLIPIDEMIA. HACE 25 MINUTOS, MIENTRAS SE ENCONTRABA EN REPOSO, INICIÓ CON DOLOR TORÁCICO DE TIPO OPRESIVO ACOMPAÑADO DE DISNEA, DIAFORESIS Y NÁUSEA. SUS SIGNOS VITALES AL INGRESO SON: FC 105LPM; FR 22RPM; TA 140/90MMHG, SAT O2 98%.

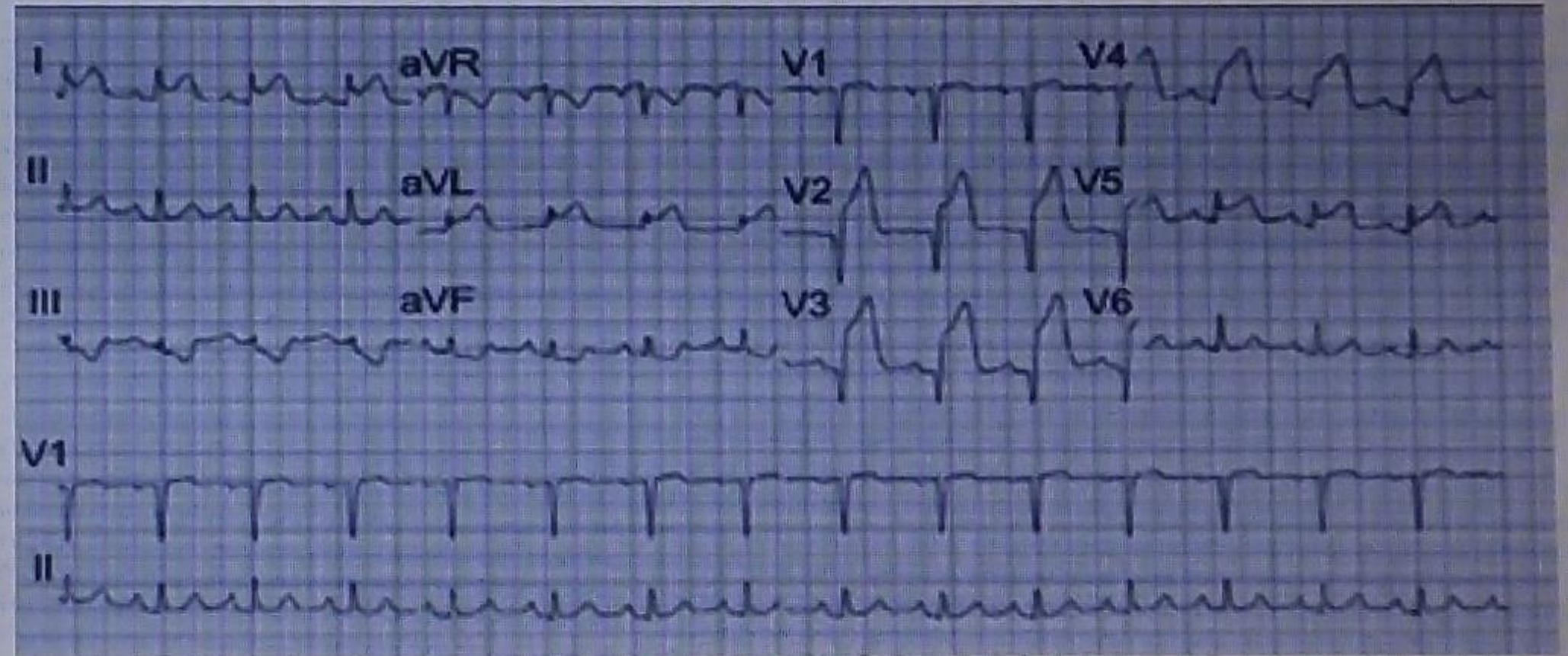
PREGUNTA 198

¿CUÁLES LA CONDUCTA MÁS APROPIADA EN ESTE CASO?

- A AMEDICIÓN DE TROPONINAS SÉRICAS
- B TOMAR ELECTROCARDIOGRAMA DE CÍRCULO TORÁCICO
- C COLOCAR OXÍGENO A 4 LTS POR MINUTO
- D ADMINISTRAR ASPIRINA 300 MG VIA ORAL

PREGUNTA 199:

SE OBTIENE EL SIGUIENTE ELECTROCARDIOGRAMA A LOS 7 MINUTOS DE SU INGRESO AL SERVICIO DE URGENCIAS.¿ CUÁL ES EL SIGUIENTE PASO?



- A INICIAR FIBRINOLISIS
- B ESPERAR RESULTADOS DE TROPONINAS
- C ENVIAR A UN HOSPITAL CON UNIDAD DE CUIDADOS CORONARIOS
- D INICIAR INHIBIDORES DE GLUCOPROTEÍNA IIB/IIIA

<<<<Anterior

Contestar y permanecer en la pregunta

Siguiente>>>>

ENARM 2018

CASO CLÍNICO

HOMBRE DE 40 AÑOS DE EDAD QUE ACUDE A URGENCIAS, ACOMPAÑADO POR SU ESPOSA, POR REFERIR MALESTAR GENERAL Y VISIÓN BORROSA. SU ESPOSA NIEGA ANTECEDENTES DE IMPORTANCIA, SOLO REFIERE HABÍA CURSADO CON RESEQUEDAD OCULAR PARA LO QUE HABÍA COMPRADO GOTAS OFTÁLMICAS NO ESPECIFICADAS. A LA EF: FC 110X', FR 22X, TA 130/80MMHG, TEMP 38°C. SE ENCUENTRA AGITADO, MUCOSAS Y PIEL SECAS, RUBICUNDEZ GENERALIZADA, MIDRIASIS BILATERAL, GLOBO VESICAL. SIN OTROS AGREGADOS.

PREGUNTA 200

¿CUÁL SERÍA SU PRIMER DIAGNÓSTICO A CONSIDERAR?

- A INTOXICACIÓN POR SIMPATICOMIMÉTICOS
- B MENINGITIS PROBABLEMENTE BACTERIANA
- C INTOXICACIÓN POR ANTICOLINÉRGICOS
- D MENINGITIS PROBABLEMENTE VIRAL