

ENARM 2018

CASO CLINICO

HOMBRE DE 24 AÑOS, PREVIAMENTE SANO, ATLETA. ACABA DE INICIAR SU ENTRENAMIENTO EN UN CAMPAMENTO DE ALTURA EN EL NEVADO DE TOLUCA, JUNTO CON LOS COMPAÑEROS DE EQUIPO. HACE DOCE HORAS DÍAS INICIÓ CON CEFALEA DE GRAN INTENSIDAD, FIEBRE Y DETERIORO DEL ESTADO DE ALERTA. A LA EXPLORACIÓN FÍSICA SE ENCUENTRA ESTUPOROSO, CON RIGIDEZ DE NUCA Y TIENE PETEQUIAS EN CARA ANTERIOR DE TÓRAX, BRAZOS Y PIERNAS. EL LÍQUIDO CEFALORRAQUÍDEO MUESTRA: GLU: 18 MG/DL, PROT: 518 MG/DL, PLEOCITOSIS CON 98% DE PMN.

PREGUNTA 351

¿CUÁL ES EL AGENTE MÁS PROBABLE DE ESTE CUADRO?

- A LISTERIA MONOCYTOGENES
- B MORAXELLA CATARRHALIS
- C STREPTOCOCCUS PNEUMONIAE
- D NEISSERIA MENINGITIDIS

PREGUNTA 352

¿CUÁL ES EL TRATAMIENTO DE ELECCIÓN EN ESTE PACIENTE?

- A DOXICICLINA
- B CEFALOSPORINAS DE TERCERA GENERACIÓN
- C AMPICILINA
- D ACICLOVIR

<<< Anterior

Contestar y permanecer en la pregunta

Siguiente >>>

ENARM 2018

PREGUNTA 353

¿CUÁL DE LOS FÁRMACOS QUE TOMA ES EL MÁS PROBABLE CAUSANTE DE SU CUADRO ACTUAL?

- A PIRAZINAMIDA
- B RIFAMPICINA**
- C ISONIACIDA
- D COMPLEJO B

ENARM 2018

CASO CLINICO

HOMBRE DE 45 AÑOS, CON DIAGNÓSTICO DE INFECCIÓN POR VIH HACE DOS AÑOS. TOMA TRATAMIENTO ANTIRRETROVIRAL CON LOPINAVIR/RITONAVIR Y ZIDOVUDINA/LAMIVUDINA. SE QUEJA DE QUE HA PERDIDO GRASA Y TIENE MUY VOLUMINOSO EL ABDOMEN A PESAR DE HACER MUCHO EJERCICIO.

PREGUNTA 354

¿CUÁLES ES LA ETIOLOGÍA MÁS PROBABLE DE ESTE CAMBIO DE LA DISTRIBUCIÓN DE LA GRASA?

- A EL MANEJO ANTIRRETROVIRAL
- B UNA NEOPLASIA SILENTE
- C LA INFECCIÓN POR VIH PER SE
- D UNA INFECCIÓN OPORTUNISTA NO DIAGNOSTICADA

ENARM 2018

EXAMEN NACIONAL PARA ASPIRANTES A RESIDENCIAS MEDICAS 2018

CASO CLINICO

UN HOMBRE DE 30 AÑOS DE EDAD QUE ACUDE A CONSULTA POR PALPITACIONES REGULARES DE 5 MINUTOS DURANTE EL ESFUERZO MODERADO. TIENE ANTECEDENTES DE MUERTE SÚBITA EN UN TÍO MATERNO A LOS 25 AÑOS DE EDAD. REFIERE FATIGA DE GRANDES ESFUERZOS DESDE HACE 1 AÑO. A LA EXPLORACIÓN TIENE FRECUENCIA CARDIACA DE 60 LPM, PRESIÓN ARTERIAL DE 130/80, PULSOS CAROTIDEOS BÍFIDOS, SOPLO SISTÓLICO EN BORDE ESTERNAL IZQUIERDO QUE SE IRRADIA HACIA EL BORDE ESTERNAL IZQUIERDO BAJO, QUE AUMENTA DE INTENSIDAD CON LA MANIOBRA DE VALSALVA Y DISMINUYE CON EL EMPUÑAMIENTO DE LAS MANOS. EL ECG MUESTRA RITMO SINUSAL, DATOS DE HIPERTROFIA VENTRICULAR IZQUIERDA Y ONDAS Q EN DERIVACIONES INFERIORES.

PREGUNTA 355

¿CUÁL ES EL DIAGNÓSTICO CLÍNICO MÁS PROBABLE EN ESTE PACIENTE?

- A ESCLEROSIS AÓRTICA
- B INSUFICIENCIA MITRAL CONGÉNITA
- C ESTENOSIS AÓRTICA CONGÉNITA
- D MIOCARDIOPATÍA HIPERTRÓFICA

ENARM 2018

XLII EXAMEN NACIONAL PARA ASPIRANTES A RESIDENCIAS MÉDICAS 2018

CASO CLÍNICO

UNA MUJER DE 19 AÑOS DE EDAD SE PRESENTA A CONSULTA EXTERNA POR FATIGA Y DISNEA DE MODERADOS ESFUERZOS. TIENE ANTECEDENTE UN CUADRO DE FARINGOAMIGDALITIS HACE 3 SEMANAS ACOMPAÑADO DE MALESTAR GENERAL, FIEBRE Y ARTRALGIAS. REFIERE DOLOR Y AUMENTO DE VOLUMEN EN FORMA TRANSITORIA EN LAS ARTICULACIONES DE LOS HOMBROS, CODOS Y MUÑECAS DURANTE LA ÚLTIMA SEMANA. A LA EXPLORACIÓN TIENE FRECUENCIA CARDIACA DE 76 LPM, PRESIÓN ARTERIAL DEL 125/65, SOPLO SISTÓLICO EN FOCO MITRAL DE MODERADA INTENSIDAD QUE SE IRRADIA HACIA LA AXILA. EL ECG EN RITMO SINUSAL NO DEMUESTRA ALTERACIONES. SE REALIZÓ UN ECOCARDIOGRAMA DONDE SE ENCONTRÓ COMO DATOS RELEVANTES INSUFICIENCIA MITRAL MODERADA, INSUFICIENCIA AÓRTICA LIGERA Y FUNCIÓN SISTÓLICA VENTRICULAR CONSERVADA.

PREGUNTA 356

ANTE LA SOSPECHA DE FIEBRE REUMÁTICA EN ESTA PACIENTE ¿QUÉ ESTUDIO DE LABORATORIO SUSTENTARÍA EL DIAGNÓSTICO DE FIEBRE REUMÁTICA?

- A ANTICUERPOS ANTINUCLEARES
- B ANTICUERPOS ANTIESTREPTOLISINA
- C ANTICUERPOS ANTIMIOSINA
- D ANTICUERPOS CONTRA TRIPANOSOMA CRUZI

PREGUNTA 357

EN RELACIÓN AL CASO ANTERIOR, ¿CUÁLES CRITERIOS MAYORES DE JONES TIENE LA PACIENTE PARA EL DIAGNÓSTICO DE FIEBRE REUMÁTICA?

- A CARDITIS Y ARTRITIS
- B ARTRITIS Y FIEBRE
- C FIEBRE Y CARDITIS
- D ARTRALGIAS Y FIEBRE

<<< Anterior

Contestar y permanecer en la pregunta

Siguiente >>>

PREGUNTA 358

EN RELACIÓN A LA FIEBRE REUMÁTICA, ¿CUÁL ES LA VÁLVULA CARDIACA QUE SE AFECTA CON MAYOR FRECUENCIA?

- A TRICÚSPIDE
- B MITRAL**
- C AÓRTICA
- D PULMONAR

<<< Anterior

Contestar y permanecer en la pregunta

Siguiente >>>

ENARM 2018

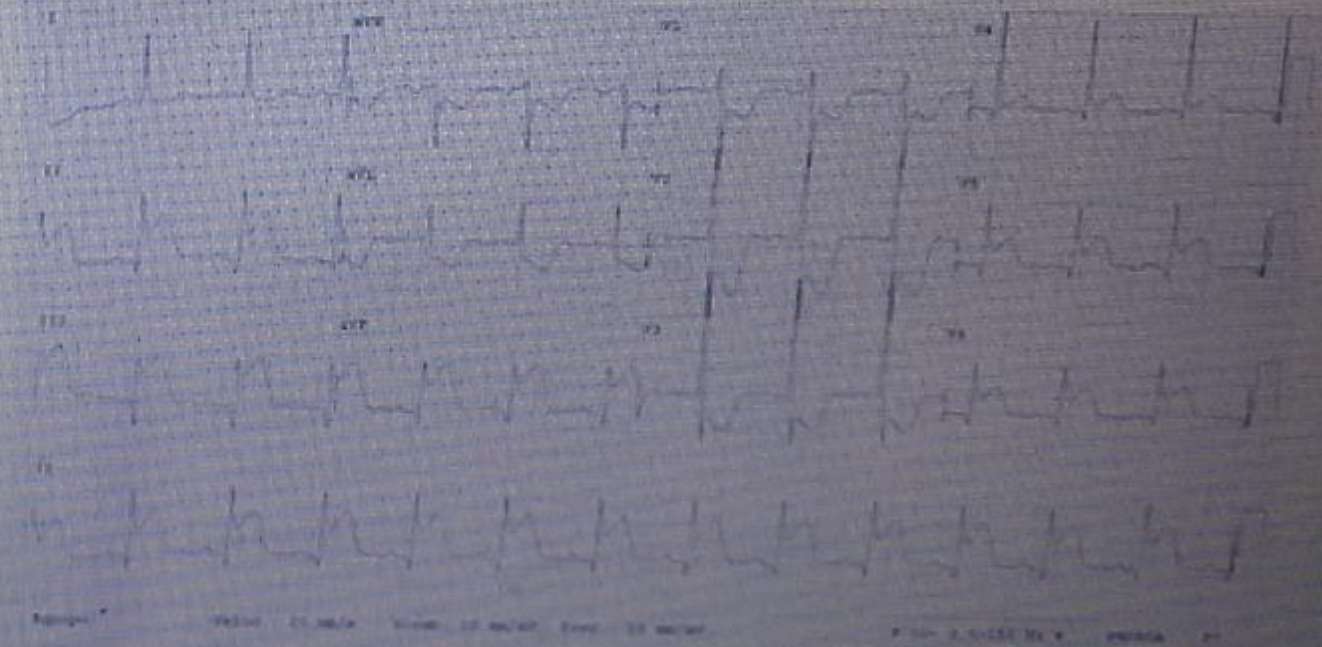
CASO CLÍNICO

UN HOMBRE DE 60 AÑOS ACUDE A URGENCIAS POR DOLOR PRECORDIAL. TIENE ANTECEDENTES DE INFARTO DEL MIOCARDIO Y CIRUGÍA DE REVASCULARIZACIÓN CORONARIA HACE 5 AÑOS, HIPERTENSIÓN ARTERIAL, DIABETES MELLITUS TIPO 2 E INSUFICIENCIA RENAL CRÓNICA. TOMA ASPIRINA, METOPROLOL Y ENALAPRIL. REFIERE DOS EPISODIOS DE DOLOR PRECORDIAL DURANTE HORAS DE LA MADRUGADA EN REPOSO DE 15 MINUTOS DE DURACIÓN Y SE PRESENTA CON DOLOR TIPO ANGINOSO DE 1H DE DURACIÓN. A LA EXPLORACIÓN TIENE FC DE 86 LPM, PRESIÓN ARTERIAL DE 160/90 Y CUARTO RUIDO CARDIACO CONSTANTE. ESTE ES SU ELECTROCARDIOGRAMA:

PREGUNTA 359

¿CUÁL ES EL SIGUIENTE PASO EN EL ABORDAJE DE ESTE PACIENTE?

- A ESTUDIO DE PERFUSIÓN MIOCÁRDICA
- B ANGIOGRAFÍA CORONARIA
- C DETERMINACIÓN DE TROPONINAS Y CPK-MB
- D DETERMINACIÓN DE MIOGLOBINA Y CPK



ENARM 2018

CASO CLÍNICO

UN ADOLESCENTE DE 16 AÑOS DE EDAD ACUDE A URGENCIAS POR UN EPISODIO DE PALPITACIONES QUE PRESENTÓ HACE 2 HORAS. AL INTERROGARLO SE ENCUENTRA ASINTOMÁTICO, TIENE ANTECEDENTES DE PALPITACIONES DESDE HACE 3 AÑOS Y DE DURACIÓN VARIABLE. A LA EXPLORACIÓN TIENE FRECUENCIA CARDIACA DE 76LPM, PRESIÓN ARTERIAL NORMAL, RUIDOS CARDIACOS CON SOPLO SISTÓLICO DE INTENSIDAD LIGERA EN FOCO TRICUSPÍDEO. EL ECG MUESTRA RITMO SINUSAL CON INTERVALO PR DE 70MS, QRS DE 120MS QUE INICIA CON UNA DEFLEXIÓN ASCENDENTE ("ONDA DELTA"), EN LAS DERIVACIONES INFERIORES Y EN V1 Y V2, E INTERVALO QT CORREGIDO DE 430MS.

PREGUNTA 360

¿QUÉ DIAGNÓSTICO SE PUEDE ESTABLECER EN ESTE PACIENTE?

- A SÍNDROME DE QT LARGO
- B SÍNDROME DE TAQUICARDIA-BRADICARDIA
- C SÍNDROME DE BRUGADA
- D SÍNDROME DE WOLF PARKINSON WHITE

ENARM 2018

CASO CLINICO

MUJER DE 34 AÑOS, PREVIAMENTE SANA QUE RECIBIÓ LA PICADURA DE UN INSECTO NO DETERMINADO EN LA PIERNA DERECHA MIENTRAS LIMPIABA EL JARDÍN. TRES HORAS DESPUÉS LA LESIÓN SE TORNÓ ERITEMATOSA Y VIOLÁCEA UNA HORA DESPUÉS, CON NECROSIS DE LA ZONA DAÑADA. NO HA TENIDO FIEBRE NI RESPUESTA INFLAMATORIA SISTÉMICA.

PREGUNTA 361

¿CUÁL DE LOS SIGUIENTES AGENTES ES MÁS PROBABLE QUE OCASIONE EL CUADRO?

- A LOXOSCELES LAETA
- B HELODREMA SUSPECTUM
- C LATRODECTANS MACTANS
- D GÉNERO CENTRUROIDES

ENARM 2018

CASO CLÍNICO

MUJER DE 42 AÑOS DE EDAD CON HIPERTENSIÓN ARTERIAL DE DIFÍCIL CONTROL DE RECIENTE DIAGNÓSTICO. NINGUNO DE SUS PADRES O HERMANOS PADECE HIPERTENSIÓN, ES DELGADA Y SUELE HACER EJERCICIO. TOMA CAPTOPRIL (150 MG/DÍA), CLORTALIDONA (25 MG/DÍA) Y AMLODIPINO (20 MG/DÍA). EF: TA 160/110 MM HG, FC 70 LPM.

PREGUNTA 362

EL SIGUIENTE PASO EN SU ABORDAJE ES:

- A RMN DE HIPÓFISIS
- B MEDIR CORTISOL URINARIO DE 24 HRS
- C TAC DE SUPRARRENALES
- D MEDIR RELACIÓN RENINA-ALDOSTERONA

ENARM 2018

EXAMEN NACIONAL PARA ASPIRANTES A RESIDENCIAS MEDICAS 2018

CASO CLINICO

MUJER DE 28 AÑOS DE EDAD, OBESA; SU MADRE TIENE DIABETES. ACUDE A CONSULTA CON DIAGNÓSTICO DE SÍNDROME DE OVARIO POLIQUÍSTICO (SOP) PARA RECIBIR TRATAMIENTO, PERO NO DESEA EMBARAZO. A LA EXPLORACIÓN: IMC 29 KG/M2, CIRCUNFERENCIA ABDOMINAL 102 CM, VELLO FACIAL ABUNDANTE Y ACANTOSIS NIGRICANS EN CYELLO Y AXILAS. LOS RESULTADOS DE LABORATORIO MUESTRAN AUMENTO DE LDL Y DISMINUCIÓN DE HDL. GLUCOSA EN AYUNO 120 MG/DL.

PREGUNTA 363

¿CUÁL ES EL TRATAMIENTO INCIAL PARA ESTE PACIENTE?

- A HIPOGLUCEMIANTES ORALES
- B CITRATO DE CLOMIFENO
- C PÉRDIDA DE PESO
- D ANTICONCEPTIVOS ORALES

ENARM 2018

EXAMEN NACIONAL PARA ASPIRANTES A RESIDENCIAS MEDICAS 2018

CASO CLINICO

MUJER DE 28 AÑOS DE EDAD, ACTUALMENTE CON EMBARAZO DE PRIMER TRIMESTRE DE GESTACIÓN POR FUM. ACUDE A REVISIÓN REFIRIÉNDOSE ASINTOMÁTICA. ADEMÁS, PRESENTA REPORTE DE ULTRASONIDO. ¿QUÉ PARÁMETROS SE VALORAN EN EL USG DEL PRIMER TRIMESTRE?

PREGUNTA 364

¿QUÉ PARÁMETROS SE VALORAN EN EL USG DEL PRIMER TRIMESTRE?

- A DIÁMETRO BIPARIETAL, VALORACIÓN DEL ÚTERO Y CRECIMIENTO FETAL
- B SACO GESTACIONAL, ACTIVIDAD CARDIACA Y LONGITUD CRÁNEO-RABADILLA
- C MADUREZ PLACENTARIA, APARIENCIA Y RELACIÓN CON EL ORIFICIO CERVICAL INTERNO
- D NÚMERO DE FETOS, ACTIVIDAD CARDIACA Y CANTIDAD DE LÍQUIDO AMNIÓTICO

PRIMIGESTA DE 15 AÑOS, CON ÍNDICE DE MASACORPORAL PREGESTACIONAL DE 18. ALREDEDOR DE LA SEMANA 10 DEL EMBARAZO PRESENTÓ UNA ENFERMEDAD EXANTEMÁTICA QUE NO SE INVESTIGÓ DEBIDO A CONTROL PRENATAL IRREGULAR. ACTUALMENTE CURSA CON EMBARAZO DE 25 SEMANAS DE GESTACIÓN CON FONDO UTERINO DE 20 CM, FRECUENCIA CARDIACA FETAL DE 160 LPM, MOVIMIENTOS FETALES PRESENTES. POR ULTRASONIDO OBSTÉTRICO SE REPORTA PESO ESTIMADO EN PERCENTIL 8 CON PROPORCIÓN ENTRE SEGMENTOS CORPORALES CONSERVADA.

PREGUNTA 365

¿CUÁL ES EL DIAGNÓSTICO MÁS PROBABLE?

- A RCIU TIPO III
- B RCIU TIPO II
- C RCIU TIPO IV
- D RCIU TIPO I

<<< Anterior

Contestar y permanecer en la pregunta

Siguiente >>>

ENARM 2018

EXAMEN NACIONAL PARA ASPIRANTES A RESIDENCIAS MEDICAS 2018

CASO CLINICO

MUJER DE 28 AÑOS DE EDAD G3 P2, ACTUALMENTE CON EMBARAZO DE 37.4 SEMANAS DE EDAD GESTACIONAL. ACUDE AL SERVICIO DE URGENCIAS POR PROBABLE SUFRIMIENTO FETAL. A LA EXPLORACIÓN FÍSICA: PRODUCTO ÚNICO, VIVO CON FRECUENCIA CARDIACA FETAL VARIABLE ENTRE 100 Y 115, AL TACTO VAGINAL LA PRESENTACIÓN ESTÁ A NIVEL DE LAS ESPINAS CIÁTICAS, BORRAMIENTO DEL 30%, CÉRVIX POSTERIOR CON POSTERIOR CON CONSISTENCIA MEDIA Y DILATACIÓN DE 1 CM. NIEGA INICIO DE CONTRACCIONES UTERINAS.

PREGUNTA 366

¿CUÁL DE LOS SIGUIENTES ES LA OPCIÓN DE TRATAMIENTO MÁS ADECUADA

- A MANDARLA A DEAMBULAR
- B INDUCCIÓN DEL TRABAJO DE PARTO
- C CONDUCCIÓN DEL TRABAJO DE PARTO
- D DEJARLA A LIBRE EVOLUCIÓN

ENARM 2018

XLII EXAMEN NACIONAL PARA ASPIRANTES A RESIDENCIAS MÉDICAS 2018

CASO CLÍNICO

MUJER DE 45 AÑOS DE EDAD, G.10, P:6, C:3. ACTUALMENTE CURSA CON EMBARAZO A TÉRMINO. ACUDE A URGENCIAS EN FASE EXPULSIVA DE PARTO CON DURACIÓN DE 4 HORAS. SE REALIZÓ MANIOBRA DE KRISTELLER EN DOS OCASIONES. POSTERIOR A LA MANIOBRA, LA PACIENTE TIENE DOLOR SUPRAPÚBICO INTENSO Y PÉRDIDA SÚBITA DE LA PRESENTACIÓN FETAL, CON BRADICARDIA EN EL PRODUCTO. LOS SIGNOS VITALES DE LA MADRE SON LOS SIGUIENTES: TA 90/70 MM HG, FC 125, FR 22.

PREGUNTA 367

¿CUÁLES ES EL DIAGNÓSTICO MÁS PROBABLE?

- A ○ RUPTURA UTERINA
- B ○ ATONIA UTERINA
- C ○ DESPRENDIMIENTO PREMATURA DE PLACENTA NORMOINSERTA
- D ○ PLACENTA PREVIA

ENARM 2018

XLII EXAMEN NACIONAL PARA ASPIRANTES A RESIDENCIAS MÉDICAS 2018

CASO CLÍNICO

MUJER DE 30 AÑOS DE EDAD QUE ACUDE AL SERVICIO DE URGENCIAS DEBIDO A SALIDA DE SANGRE Y MOCO VAGINAL. LA PACIENTE SE ENCUENTRA EN LA SEMANA 16 DE GESTACIÓN Y LLEVA UN CONTROL REGULAR. NIEGA ANTECEDENTES DE IMPORTANCIA. FC 80 LPM, FR 14 RPM, T 37°C, TA 100/60 MM HG. A LA EXPLORACIÓN DE CUELLO UTERINO NO TIENE DILATACIÓN, NO SE PALPAN MEMBRANAS NI SALIDA DE LÍQUIDO. SE REALIZA UN ULTRASONIDO EL CUAL DEMUESTRA UN CÉRVIX MUY CORTO Y DEFORME. SIGNOS VITALES FETALES NORMALES. SE DECIDE REALIZAR CERCLAJE.

PREGUNTA 368

¿A QUÉ AGENTE PROBABLEMENTE ESTUVO EXPUESTA LA MADRE DE ESTA PACIENTE?

- A TESTOSTERONA
- B MIFEPRISTONA
- C TIROXINA
- D DIETILESTILBESTRIOL

ENARM 2018

XLII EXAMEN NACIONAL PARA ASPIRANTES A RESIDENCIAS MÉDICAS 2018

CASO CLÍNICO

MUJER DE 16 AÑOS DE EDAD ES TRAÍDA CON SU MÉDICO TRATANTE DEBIDO A QUE NO HA PRESENTADO MENARCA. LA MADRE REFIERE QUE ELLA INICIÓ LA MENSTRUACIÓN A LOS 13 AÑOS. NIEGA ANTECEDENTES DE IMPORTANCIA. A LA EXPLORACIÓN PRESENTA CARACTERES SEXUALES SECUNDARIOS APARENTEMENTE SIN ANOMALÍAS. SE VISUALIZA UN FONDO DE VAGINA CORTO. EL MÉDICO DECIDE REALIZAR UN ULTRASONIDO EL CUAL DEMUESTRA AUSENCIA DE ÚTERO Y TROMPAS DE FALOPIO.

PREGUNTA 369

¿EN QUÉ OTRO SISTEMA ESPERARÍA USTED ENCONTRAR ANOMALÍAS?

- A CARDIOVASCULAR
- B GASTRINTESTINAL
- C RENAL
- D AUDITIVO

ENARM 2018

COMISION INTERINSTITUCIONAL PARA LA FORMACION DE RECURSOS HUMANOS PARA LA SALUD
XLII EXAMEN NACIONAL PARA ASPIRANTES A RESIDENCIAS MEDICAS 2018

CASO CLINICO

EMBARAZADA POR CUARTA OCASION PERO NULÍPARA, HA TENIDO 3 ABORTOS, TODOS EN SEGUNDO TRIMESTRE POR INCOMPETENCIA ÍSTMICO CERVICAL. EN REVISIÓN DE RUTINA SE OBSERVA POR UNA LONGUITUD CERVICAL DE 13 MM, CÉRVIX CERRADO, POSTERIOR. MEMBRANAS ÍNTEGRAS, FRECUENCIA CARDIACA FETAL DE 145 LPM. SE DECIDE REALIZAR CERCLAJE CERVICAL.

PREGUNTA 370

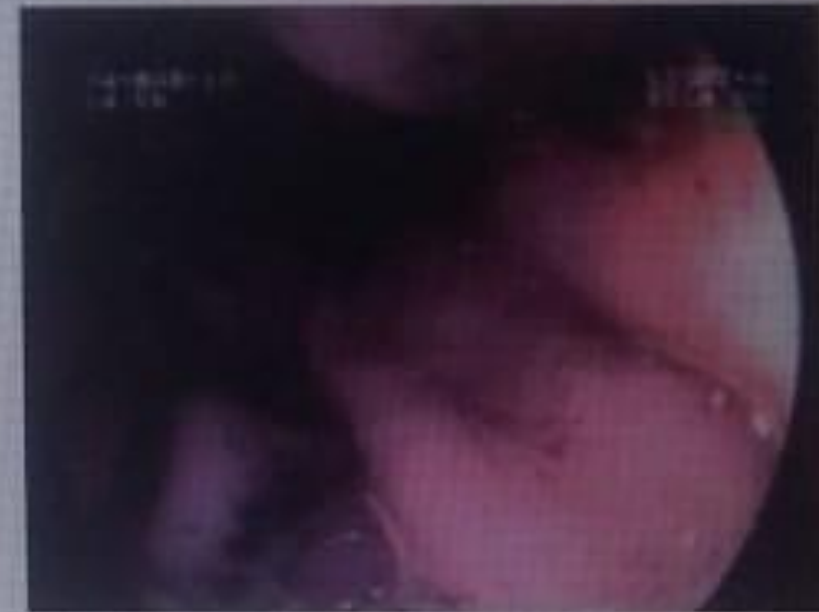¿CUÁL ES EL PORCENTAJE DE EFECTIVIDAD DEL CERCLAJE EN UNA PACIENTE COMO ESTA?

- A VIABILIDAD FETAL 30%
- B VIABILIDAD FETAL 45%
- C VIABILIDAD FETAL 97%
- D VIABILIDAD FETAL 75%

ENARM 2018

XLII EXAMEN NACIONAL PARA ASPIRANTES A RESIDENCIAS MÈDICAS 2018

PACIENTE MASCULINO DE 20 AÑOS DE EDAD, QUE INGRESÓ POR HABER INGERIDO DE FORMA VOLUNTARIA 250 ML DE «AGUARRAS» HACE 40 MINUTOS. REFIERE HABER VOMITADO, Y COMO ÚNICO SÍNTOMA PRESENTA UNA ODINOFAGIA POSTINGESTIÓN. A LA EXPLORACIÓN FÍSICA ESTA AFEBRIL, CON UNA PRESIÓN ARTERIAL DE 114/64 MMHG, UNA FRECUENCIA CARDIACA DE 81 LAT/MIN Y UNA FRECUENCIA RESPIRATORIA DE 12 RESP/MIN. EN LA EXPLORACIÓN OROFARÍNGEA NO SE VISUALIZAN LESIONES Y LA AUSCULTACIÓN CARDIOPULMONAR ES NORMAL. A LAS 24 HORAS DEL INGRESO SE REALIZÓ UNA ESOFAGOGASTROSCOPIA, EN LA QUE SE OBJETIVARON LAS SIGUIENTES LESIONES:



PREGUNTA 371

SEGUN LA ESCALA DE ZAGAR ¿QUE GRADO DE SEVERIDAD PRESENTA LA LESION?

- A I
- B IIA
- C IIB
- D III

« Anterior

Conteste y permanezca en la pregunta

Siguiente » » »

MUJER DE 67 AÑOS DE EDAD ACUDE A CONSULTA DE REVISIÓN ANUAL. NIEGA SINTOMATOLOGÍA PERO HA INCREMENTADO DE PESO HASTA LLEGAR A 88 KILOGRAMOS (ALTURA 1.60 M). MENARCA A LOS 11 AÑOS, MENOPAUSIA 49 AÑOS. A LA EXPLORACIÓN SE PALPA MASA EN CUADRANTE SUPERO-LATERAL DE MAMA IZQUIERDA FIJA, NO DOLOROSA A LA PALPACIÓN, ADEMÁS DE PRESENTAR RETRACCIÓN DEL PEZÓN SIN SECRECIÓN. SE REALIZA MASTOGRAFÍA LA CUAL DEMUESTRA NÓDULOS IRREGULARES Y CALCIFICACIONES FINAS EN DISTRIBUCIÓN LINEAL.

PREGUNTA 372

¿CUÁL ES EL DIAGNÓSTICO MÁS PROBABLE EN ESTA PACIENTE?

- A TUMOR FILOIDES
- B CÁNCER DE MAMA
- C ENFERMEDAD FIBROQUÍSTICA DE MAMA
- D ABSCESO MAMARIO

PREGUNTA 373

¿CUÁL ES LA CLASIFICACIÓN DE ACUERDO A LOS HALLAZGOS DE ESTA PACIENTE?

- A BI-RADS 4
- B BI-RADS 5
- C BI-RADS 1
- D BI-RADS 2

« « « « Anterior

Contestar y permanecer en la pregunta

Siguiente» » » »

PREGUNTA 374

¿CUÁL DE LOS SIGUIENTES FACTORES DE RIESGO TIENE ESTA PACIENTE PARA EL DESARROLLO DE LA ENTIDAD?

- A MENARCA TEMPRANA E HIPERTENSIÓN ARTERIAL
- B MENARCA TARDÍA Y OBESIDAD
- C MENOPAUSIA TEMPRANA Y OBESIDAD
- D MENARCA TEMPRANA Y NULIPARIDAD

<<< Anterior

Contestar y permanecer en la pregunta

Siguiente >>>

ENARM 2018

COMISIÓN INTERINSTITUCIONAL PARA LA FORMACIÓN DE RECURSOS HUMANOS PARA LA SALUD
XIII EXAMEN NACIONAL PARA ASPIRANTES A RESIDENCIAS MÉDICAS 2018

CASO CLÍNICO

MUJER DE 30 AÑOS DE EDAD, G:3, C:2, P:0, A:0. TIENE DIAGNÓSTICO DE EMBARAZO DE 20 SEMANAS DE EDAD GESTACIONAL POR FECHA DE ÚLTIMA MENSTRUACIÓN. ACUDE A URGENCIAS POR UN CUADRO DE 2 SEMANAS DE EVOLUCIÓN, CARACTERIZADO POR PRESENTAR NAÚSEAS INTENSAS CON VÓMITO, DOLOR ABDOMINAL EN HIPOGASTRIO Y SANGRADO VAGINAL MODERADO. A LA EXPLORACIÓN FÍSICA EL ÚTERO SE PALPA POR ARRIBA DE CICATRIZ UMBILICAL. SE REALIZA ULTRASONIDO TRANSVAGINAL EN EL CUAL SE OBSERVA PATRÓN ECOGÉNICO MIXTO Y PRESENCIA DE ELEMENTS FETALES.

PREGUNTA 375

¿CUÁLES ES EL DIAGNÓSTICO MÁS PROBABLE EN ESTE CASO?

- A MOLA INVASORA
- B MOLA HIDATIFORME COMPLETA
- C MOLA TERATOGENICA
- D MOLA HIDATIFORME INCOMPLETA

PREGUNTA 376

¿CUÁL ES EL PORCENTAJE DE PACIENTES CON ESTA ENTIDAD, QUE EVOLUCIONAN A ENFERMEDAD TROFOBLÁSTICA PERISTENTE?

- A 4-8%
- B 15-20%
- C 0.5
- D <1%

<<<<Anterior

Contestar y permanecer en la pregunta

Siguiente>>>>

PREGUNTA 377

¿CÓMO REALIZARÍAS EL SEGUIMIENTO BASAL?

- A MEDICIÓN DE LA FRACCIÓN BETA HCG EN LOS DÍAS 2, 4, 8 Y 12 Y TAC DE TÓRAX
- B MEDICIÓN DE LA FRACCIÓN BETA HGC EN LOS DÍAS 2,9,14, 21 Y RADIOGRAFÍA DE TÓRAX
- C MEDICIÓN DE LA FRACCIÓN BETA HGC EN LOS DÍAS 1,7, 14, 21 Y RADIOGRAFÍA DE TÓRAX
- D MEDICIÓN DE LA FRACCIÓN BETA HGC EN LOS DÍAS 1,7 14, 21 Y TAC DE TÓRAX

<<< Anterior

Contestar y permanecer en la pregunta

Siguiente >>>

ENARM 2018

INSTITUTO VENEZOLANO PARA LA FORMACION DE RECURSOS HUMANOS PARA LA SALUD
XLII EXAMEN NACIONAL PARA ASPIRANTES A RESIDENCIAS MÉDICAS 2018

CASO CLÍNICO

MUJER DE 24 AÑOS MODELO Y RECIÉN CASADA. REALIZA VIAJES CONSTANTES SIN PERMANENCIAS EN UN LUGAR POR MÁS DE 3 DÍAS, NO HA UTILIZADO ANTES MÉTODOS ANTICONCEPTIVOS. CONSULTA PARA SOLICITAR MÉTODO ANTICONCEPTIVO EFICAZ ADECUADO A SU ESTILO DE VIDA.

PREGUNTA 378

¿CUÁL ES EL MÉTODO ANTICONCEPTIVO MÁS ADECUADO EN ESTA PACIENTE?

- A PRESERVATIVO
- B HORMONALES ORALES
- C HORMONALES INYECTADOS
- D IMPLANTE SUBDÉRMICO

ENARM 2018

INSTITUTO NACIONAL PARA LA FORMACION DE RECURSOS HUMANOS PARA LA SALUD
XLII EXAMEN NACIONAL PARA ASPIRANTES A RESIDENCIAS MÉDICAS 2018

CASO CLÍNICO

MUJER DE 35 AÑOS DE EDAD, G:3, P2, C1, A0, ACTUALMENTE UTILIZA DIU COMO MÉTODO DE PLANIFICACIÓN FAMILIAR. ACUDE AL SERVICIO DE URGENCIAS POR DOLOR ABDOMINAL INTENSO TIPO CÓLICO EN FOSA ILÍACA IZQUIERDA Y SANGRADO TRANSVAGINAL. A LA EXPLORACIÓN FÍSICA TIENE DOLOR A LA PALPACIÓN EN HIPOGASTRIO Y FOSA ILÍACA IZQUIERDA, SE PALPA MASA ANEXIAL; AL TACTO VAGINAL HAY DOLOR A LA MOVILIZACIÓN DE CÉRVIX. SE REALIZA PRUEBA DE EMBARAZO, LA CUAL ES POSITIVA, Y EN EL ULTRASONIDO TRANSVAGINAL SE CONFIRMA DIAGNÓSTICO DE EMBARAZO ECTÓPICO EN SALPINGE IZQUIERDA.

PREGUNTA 379

¿EN QUÉ PORCIÓN TUBÁRICA ES MÁS PROBABLE QUE SE ENCUENTRE EL EMBARAZO ECTÓPICO?

- A ÍSTMICA
- B FÍMBRICA
- C INTERSTICIAL
- D AMPULAR

ENARM 2018

EXAMEN NACIONAL PARA LA FORMACIÓN DE RECURSOS HUMANOS PARA LA SALUD
XLII EXAMEN NACIONAL PARA ASPIRANTES A RESIDENCIAS MÉDICAS 2018

CASO CLÍNICO

MUJER DE 48 AÑOS DE EDAD, GESTA 4, PARA 3, ABORTO 1. ACUDE A CONSULTA POR REFERIR QUE SU CICLO MENSTRUAL HA CAMBIADO. HA TENIDO CICLOS DONDE SU MENSTRUACIÓN ES CADA DOS MESES SIN MENSTRUAR. PRESENTA BOCHORNOS Y CAMBIOS EN EL ESTADO DE ÁNIMO.

PREGUNTA 380

¿CUÁL ES EL DIAGNÓSTICO MÁS PROBABLE DE ESTA PACIENTE?

- A MENOPAUSIA
- B SÍNDROME PERIMENOPAÚSICO
- C SÍNDROME CLIMATÉRICO
- D SANGRADO UTERINO DISFUNCIONAL

ENARM 2018

COMISION NACIONAL PARA LA FORMACION DE RECURSOS HUMANOS PARA LA SALUD
XII EXAMEN NACIONAL PARA ASPIRANTES A RESIDENCIAS MEDICAS 2018

CASO CLINICO

PRIMIGESTA DE 35 AÑOS, QUIEN PADECE DIABETES GESTACIONAL CON CONTROL INADECUADO CON INSULINA. SE PRESENTA EN FASE ACTIVA DEL TRABAJO DE PARTO DE EMBARAZO DE 38 SEMANAS DE GESTACIÓN POR FUM, EL FONDO UTERINO ES DE 36 CM, EL PRODUCTO SE ENCUENTRA EN PRESENTACIÓN CEFÁLICA, SITUACIÓN LONGITUDINAL, EN SEGUNDO PLANO DE HODGE. SE REALIZA ULTRASONIDO OBSTÉTRICO CON ILA 9CM, FRECUENCIA CARDIACA FETAL DE 140 LPM, PESO ESTIMADO DEL PRODUCTO DE 4,500 GR.

PREGUNTA 381

¿CUÁLES LA CONDUCTA MÁS APROPIADA?

- A CONDUCTA EXPECTANTE Y APLICACIÓN DE FÓRCEPS DE SER NECESARIO
- B PERMITIR EVOLUCIÓN DE PARTO ESPONTÁNEO
- C REALIZAR OPERACIÓN CESÁREA
- D INICIAR INDUCTO-CONDUCCIÓN DEL TRABAJO DE PARTO.

CASO CLÍNICO

MUJER 23 AÑOS, PRIMIGESTA. TIENE 10 SEMANAS DE GESTACIÓN, PRESENTA PALPITACIONES INTERMITENTES, FLUCTUACIONES DEL ESTADO DE ÁNIMO, NERVIOSISMO, INTOLERANCIA AL CALOR Y PÉRDIDA DE PESO A PESAR DE DIETA ADECUADA Y MUCHO APETITO. CON UN PERFIL TIROIDEO SE DIAGNÓSTICO HIPERTIROIDISMO.

PREGUNTA 382

APARTE DEL CONTRO DE LOS SÍNTOMAS, ¿CUÁL ES EL TRATAMIENTO DE ELECCIÓN EN ESTE CASO?

- A LEVOTIROXINA
- B PROPILTIOURACILO
- C YODURO
- D METAMIZOL

ENARM 2018

COMISIÓN NACIONAL PARA LA FORMACIÓN DE RECURSOS HUMANOS PARA LA SALUD
XLII EXAMEN NACIONAL PARA ASPIRANTES A RESIDENCIAS MÉDICAS 2018

CASO CLÍNICO

PUÉRPERA DE 30 AÑOS DE EDAD ACUDE A CONSULTA POR PRURITO ANAL INTENSO QUE LE HA IMPEDIDO CONCILIAR EL SUEÑO EN LA ÚLTIMA SEMANA. A LA EXPLORACIÓN FÍSICA PRESENTA DISTENSIÓN ABDOMINAL, DOLOR GENERALIZADO A LA PALPACIÓN PROFUNDA Y SE OBSERVAN EXCORIACIONES EN LA REGIÓN PERIANAL. LA PRUEBA DE GRAHAM RESULTA POSITIVA.

PREGUNTA 383

¿QUÉ TRATAMIENTO DEBE INDICARSE PARA QUE NO DESCONTINÚE LA LACTANCIA?

- A BENZDIAZOL
- B PENTAMIDINA
- C MEBENDAZOL
- D NIFURTIMOX

ENARM 2018

UNIVERSIDAD NACIONAL PARA LA FORMACION DE RECURSOS HUMANOS PARA LA SALUD
XLII EXAMEN NACIONAL PARA ASPIRANTES A RESIDENCIAS MEDICAS 2018

CASO CLÍNICO

EMBARAZADA DE 32 AÑOS DE EDAD EN LA SEMANA 25 DE GESTACIÓN. NIEGA SINTOMATOLOGÍA Y LOS ESTUDIOS DE CONTROL DE EMBARAZO SE REPORTAN NORMALES. PADECE HIPERTENSIÓN ARTERIAL SISTÉMICA DESDE HACE 4 AÑOS EN TRATAMIENTO CON ENALAPRIL, QUE SUSPENDIÓ UN PAR DE MESES DESPUÉS DEL EMBARAZO.

PREGUNTA 384

SÚ MÉDICO SOSPECHA OLIGOHIDRAMNIOS, ¿CON QUÉ VALORES DE LÍQUIDO MEDIDO POR ULTRASONIDO SE ESTABLECE ESTE DIAGNÓSTICO? ¿CUÁL ES EL VALOR APROPIADO PARA DETERMINAR EL CUADRO DEL PACIENTE SEGÚN EL ULTRASONIDO?

- A > 20 CM
- B > 7 CM
- C < 5 CM
- D > 25 CM

ENARM 2018

INSTITUTO NACIONAL PARA LA FORMACION DE RECURSOS HUMANOS PARA LA SALUD
XLII EXAMEN NACIONAL PARA ASPIRANTES A RESIDENCIAS MÉDICAS 2018

CASO CLÍNICO

MUJER DE 43 AÑOS DE EDAD, GESTA 2, PARA 1, CESÁREA 1, ACUDE A CONSULTA POR REFERIR QUE SU SANGRADO MENSTRUAL HA AUMENTADO Y AHORA SE ACOMPAÑA DE DOLOR DESDE HACE 1 MES. RITMO CATAMENIAL 28X7. A LA EXPLORACIÓN FÍSICA ABDOMEN BLANDO, DEPRESIBLES CON DOLOR LEVE A LA PALPACIÓN PROFUNDA. ÚTERO AUMENTANDO DE TAMAÑO AL TACTO BIMANUAL. SE PIDE ULTRASONIDO ABDOMINAL, REPORTANDO 2 MIOMAS INTRAMURALES DE 4 Y 5 CENTÍMETROS.

PREGUNTA 385

¿CÓMO SE PUEDE CLASIFICAR LA PATOLOGÍA?

- A MIOMAS DE MEDIANOS ELEMENTOS
- B MIOMATOSIS GIGANTE
- C MIOMAS DE GRANDE ELEMENTOS
- D MIOMAS DE PEQUEÑOS ELEMENTOS

PREGUNTA 387

¿CUÁL DE LOS SIGUIENTES ESQUEMAS ANTIBIÓTICOS ES EL APROPIADO?

- A CEFIXIME+ DICLOXACILINA+ CLINDAMICINA
- B CEFOTAXIMA+ DICLOXACILINA+ METRONIDAZOL
- C CEFTRIAXONA+ DOXICICLINA+ METRONIDAZOL
- D CEFOTAXIMA+ CLINDAMICINA+ METRONIDAZOL

<<<< Anterior

Contestar y permanecer en la pregunta

Siguiente >>>>

ENARM 2018

INSTITUTO VENEZOLANO PARA LA FORMACION DE RECURSOS HUMANOS PARA LA SALUD
XIII EXAMEN NACIONAL PARA ASPIRANTES A RESIDENCIAS MÉDICAS 2018

CASO CLÍNICO

MUJER DE 22 AÑOS DE EDAD CON ANTECEDENTE DE ENFERMEDAD PÉLVICA INFLAMATORIA POR CHLAMYDIA TRACHOMATOS HACE 1 AÑO. INGRESA A URGENCIAS POR PRESENTAR DOLOR ABDOMINAL TIPO CÓLICO EN FOSA ILÍACA DERECHA DE INTENSIDAD 7/10, QUE DISMINUYE AL ADOPTAR POSICIÓN FETAL. AL INTERROGATORIO, LA PACIENTE REFIERE VIDA SEXUAL ACTIVA SIN MÉTODO ANTICONCEPTIVO CON VARIAS PAREJAS SEXUALES Y FECHA DE ÚLTIMA MENSTRUACIÓN AYER. A LA EXPLORACIÓN FÍSICA: TACTO VAGINAL CON DOLOR A LA PALPACIÓN PROFUNDA EN FOSA ILÍACA DERECHA CON PRESENCIA DE MASA PALPABLE. SE REALIZA PRUEBA DE EMBARAZO CUANTITATIVA LA CUAL ES DE 1699 MU/ML. NO SE CUENTA CON ULTRASONIDO.

PREGUNTA 388

¿CUÁL DE LOS SIGUIENTES ES EL DIAGNÓSTICO MÁS PROBABLE?

- A EMBARAZO ECTÓPICO
- B AMENAZA DE ABORTO
- C EMBARAZO MOLAR
- D TORSIÓN DE QUISTE OVÁRICO

PREGUNTA 389

¿QUÉ ESPERARÍA ENCONTRAR EN UN USG TRANSVAGINAL?

- A EMBRIÓN CON LATIDO CARDIACO PRESENTE
- B CAVIDAD UTERINA VACÍA Y MASA QUÍSTICA EN OVARIO
- C IMAGEN EN COPOS DE NIEVES
- D CAVIDAD UTERINA VACÍA Y SALPINGE DISTENDIDA

<<< Anterior

Contestar y permanecer en la pregunta

Siguiente >>>

PREGUNTA 390

¿DE COMPROBARSE EL DIAGNÓSTICO CON LA IMAGEN ULTRASONOGRÁFICA, CUÁL ES EL TRATAMIENTO DE ELECCIÓN?

- A EXPECTANTE
- B LAPAROSCOPIA
- C ASPIRACIÓN MANUAL ENDOUTERINA (AMEU)
- D LEGRADO UTERINO INSTRUMENTADO (LUI)

« « « Anterior

Contestar y permanecer en la pregunta

Siguiente» » »

ENARM 2018

COMITÉ NACIONAL DE FORMACIÓN DE RECURSOS HUMANOS PARA LA SALUD
XII EXAMEN NACIONAL PARA ASPIRANTES A RESIDENCIAS MÉDICAS 2018

CASO CLÍNICO

MUJER DE 34 AÑOS DE EDAD ACUDE A CONSULTA POR PRESENTAR SANGRADOS INTERMENSTRUALES Y POSCOITALES. NIEGA ANTECEDENTES DE IMPORTANCIA. A LA EXPLORACIÓN FÍSICA SE OBSERVA UNA PROTRUSIÓN LISA EN CUELLO UTERINO DE COLOR VIOLÁCEO. EL MÉDICO DECIDE REALIZAR UNA BIOPSIA LA CUAL DEMUESTRA TEJIDO CONJUNTIVO, VASCULAR, AUNADO A EPITELIO ESCAMOSO.

PREGUNTA 391

¿CUÁLES ES EL DIAGNÓSTICO EN ESTA PACIENTE?

- A HIPERPLASIA ENDOMETRIAL
- B PÓLIPO CERVICAL
- C CÁNCER CERVICAL
- D PROLAPSO UTERINO

ENARM 2018

EXAMEN NACIONAL PARA LA FORMACIÓN DE RECURSOS HUMANOS PARA LA SALUD
XLII EXAMEN NACIONAL PARA ASPIRANTES A RESIDENCIAS MÉDICAS 2018

CASO CLÍNICO

MUJER DE 30 AÑOS DE EDAD. ACUDE A CONSULTA POR PRESENTAR AUMENTO DE FLUJO VAGINAL Y DISPAREUNIA, COMO MÉTODO DE PLANIFICACIÓN UTILIZA DIU DESDE HACE 3 MESES, A LA EXPLORACIÓN FÍSICA SE OBSERVA FLUJO BLANCO GRISÁCEO CON OLOR LEVEMENTE FÉTIDO.

PREGUNTA 392

¿CUÁL DE LOS SIGUIENTES MICROORGANISMOS ES EL QUE MÁS FRECUENTEMENTE CAUSA INFECCIONES VAGINALES?

- A GARDNERELLA VAGINALIS
- B TRICHOMONA VAGINALIS
- C CÁNDIDA
- D CHLAMYDIAS

ENARM 2018

EXAMEN NACIONAL PARA ASPIRANTES A RESIDENCIAS MÉDICAS 2018

CASO CLÍNICO

A 23-YEAR-OLD FEMALE PRESENTS TO THE EMERGENCY DEPARTMENT (ED) WITH "ABDOMINAL CRAMPING," NAUSEA, AND VAGINAL BLEEDING. A HUMAN CHORIONIC GONADOTROPIN (HCG) LEVEL RETURNS 5150 MIU/ML. A VAGINAL PROBE ULTRASOUND IS PERFORMED AND NOTES NO EVIDENCE OF AN INTRAUTERINE PREGNANCY, NORMAL APPEARING OVARIES, A MILD AMOUNT OF FLUID IN THE CUL-DE-SAC, AND NO EVIDENCE OF ECTOPIC GESTATION.

PREGUNTA 393

THE ED PHYSICIAN CAN EXCLUDE WHICH DIAGNOSIS FROM THE DIFFERENTIAL?

- A SPONTANEOUS ABORTION
- B ECTOPIC PREGNANCY
- C SINGLETON INTRAUTERINE PREGNANCY
- D RUPTURED OVARIAN CYST (CORPUS LUTEUM)

PREGUNTA 394

FOLLOWING TUBAL LIGATION WHAT PERCENTAGE OF PREGNANCIES ARE ECTOPIC?

- A 0.01
- B 0.05
- C 0.3
- D 0.5

<<< Anterior

Contestar y permanecer en la pregunta

Siguiente >>>

ENARM 2018

XLII EXAMEN NACIONAL PARA ASPIRANTES A RESIDENCIAS MEDICAS 2018

CASO CLINICO

A 31-YEAR-OLD FEMALE PRESENTS TO HER PHYSICIAN COMPLAINING OF RAPID ONSET OF HIRSUTISM, DEEPENING OF THE VOICE, IRREGULAR MENSES, CLITORAL ENLARGEMENT, AND ACNE.

PREGUNTA 395

WHICH OF THE FOLLOWING IS THE MOST LIKELY CAUSE OF THIS CLINICAL PRESENTATION?

- A POLYCYSTIC OVARY SYNDROME (PCOS)
- B CUSHING SYNDROME
- C TYPE II DIABETES MELLITUS
- D ANDROGEN SECRETING TUMOR

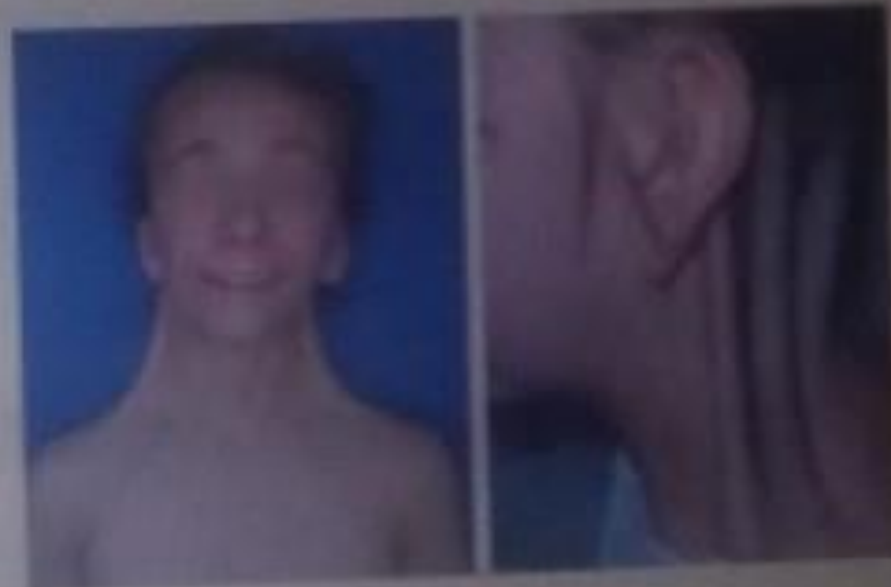A 23-YEAR-OLD FEMALE PRESENTS TO HER OBSTETRICIAN/ GYNECOLOGIST (OB/GYN) COMPLAINING OF INABILITY TO CONCEIVE. SHE HAS REGULAR MENSTRUAL CYCLES, AND HER HUSBAND'S SEMEN ANALYSIS IS NORMAL. SHE UNDERGOES A HYSTEOSALPINGOGRAM THAT SHOWS EVIDENCE OF BILATERAL DISTAL TUBAL OBSTRUCTION.

PREGUNTA 396

WHICH OF THE FOLLOWING IS THE MOST LIKELY CAUSE OF ACQUIRED TUBAL DAMAGE?

- A APPENDICITIS
- B PELVIC INFLAMMATORY DISEASE (PID)
- C SALPINGITIS ISTHMICA NODOSA (SIN)
- D ASHERMAN'S SYNDROME

A 17-YEAR-OLD FEMALE PRESENTS WITH DELAYED PUBERTY. HER MOTHER REPORTS HER DAUGHTER HAS NEVER MENSTRUATED. ON EXAMINATION, THE PATIENT IS 59 IN. (4 FT 11 IN.)



PREGUNTA 397

WHICH OF THE FOLLOWING TESTS IS MOST LIKELY TO CONFIRM THE DIAGNOSIS?

- A KARYOTYPE
- B FOLLICLE-STIMULATING HORMONE (FSH)
- C LUTEINIZING HORMONE (LH)
- D CRANIAL MAGNETIC RESONANCE IMAGING (MRI)

« « « Anterior

Contestar y permanecer en la pregunta

Siguiente » » »

PREGUNTA 398

IN ORDER TO PREVENT UNINTENDED PREGNANCY FOLLOWING AN EPISODE OF UNPROTECTED INTERCOURSE, BY WHEN IS IT RECOMMENDED THAT "EMERGENCY" ORAL CONTRACEPTION SHOULD BE INITIATED?

- A 12 HOURS
- B 24 HOURS
- C 48 HOURS
- D 72 HOURS

<<< Anterior

Contestar y permanecer en la pregunta

Siguiente >>>

PREGUNTA 399

A 61-YEAR-OLD FEMALE IS DIAGNOSED WITH OSTEOPOROSIS BY A SCREENING DUAL-ENERGY X-RAY ABSORPTIOMETRY (DEXA) SCAN. WHICH OF THESE IS A RISK FACTOR FOR POSTMENOPAUSAL OSTEOPOROSIS?

- A BLACK RACE
- B LACK OF EXERCISE**
- C OBESITY
- D MULTIPARITY

<<< Anterior

Contestar y permanecer en la pregunta

Siguiente >>>

ENARM 2018

CASO CLÍNICO

A 5-YEAR-OLD GIRL PRESENTS FOR EVALUATION OF BREAST DEVELOPMENT, HISTORY OF MULTIPLE BONE FRACTURES, AND VAGINAL BLEEDING. PHYSICAL EXAMINATION IS NOTABLE FOR "CAFE AU LAIT" SPOTS ON HER SKIN, TANNER STAGE 2 BREASTS, AND SHE APPEARS TALL FOR HER AGE.

PREGUNTA 400

WHAT IS THE MOST LIKELY CAUSE OF PRECOCIOUS PUBERTY IN THIS CHILD?

- A ACROMEGALY
- B MCCUNE-ALBRIGHT SYNDROME
- C OVARIAN CYST
- D INGESTION OF HER MOTHER'S ORAL CONTRACEPTIVES